Técnicas en la terapia cráneosacral

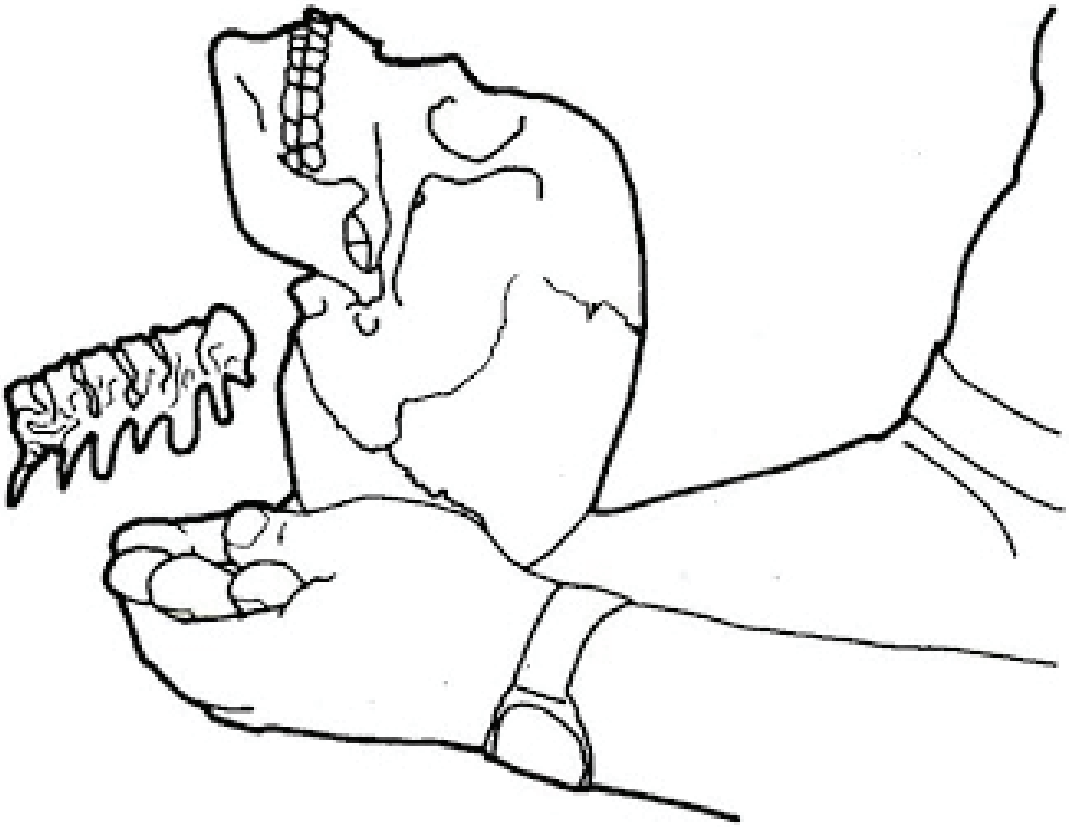

EL ARTE DE LA PALPACIÓN

La maravilla del toque es la maravilla de la
bondad humana.
DIANNE M. CONNELLY
El lenguaje corporal

La anatomía es el lenguaje del cuerpo. Un buen conocimiento anatómico permite al terapeuta entender los mensajes que el cuerpo comunica. Fluido, hueso, membrana y tejido nervioso, cada uno de ellos tiene su propio «lenguaje» y transmite su estado de salud de un modo particular. Cada uno ellos puede hablar al terapeuta a través de los patrones y cualidades de su movimiento respiratorio primario.
Un diagnóstico claro es el trampolín que permite un tratamiento eficaz. Por tanto, el terapeuta tiene que ser capaz de reconocer con precisión las huellas que las experiencias han dejado en el cuerpo y apreciar las fuerzas que organizan su movimiento. Durante el tratamiento, las manos del terapeuta pueden tener que reflejar un patrón específico contenido en los tejidos antes de que éstos estén preparados para resolver esa inercia. Si no se emite un diagnóstico claro, el tratamiento podría hacerse al azar.

Sensibilidad de los dedos
Podemos definir la palpación como sentir con las manos. Éste es un proceso en el que la información se transmite al cerebro a través de las terminaciones nerviosas de los dedos, llamadas propioceptores. Estas terminaciones nerviosas transmiten información sobre movimientos y posiciones. Los dedos contienen la mayor concentración de propioceptores de todo el cuerpo, lo que los hace agudamente sensibles incluso a los menores impulsos.
La Figura 6.3 es una especie de hombrecillo. Representa diagramáticamente la cantidad proporcional de cerebro que se emplea para recibir los impulsos originados en las distintas regiones del cuerpo. Cuanto mayor sea el área corporal en el dibujo, más «espacio cerebral» se le dedica. Como se indica, una proporción significativa del cerebro está dedicada a las manos, lo que probablemente hace de ellas las partes más sensibles del cuerpo. Tienen mucha más capacidad de recepción y respuesta que cualquier máquina inventada, por lo que nuestras manos son los instrumentos ideales para sentir los movimientos sutiles y los cambios corporales.
Según el doctor Harold Magoun: «Se ha dicho que la mano humana es la mayor herramienta diagnóstica conocida por el ser humano. Por muy maravillosos que sean los avances de la ciencia objetiva, nada puede ocupar el lugar de un análisis exploratorio de los tejidos mediante un sentido palpatorio bien entrenado a fin de determinar su estado actual, y también el mejor método de modificarlo o remediarlo» 30. Es interesante señalar que hace algunos años se inventaron unos instrumentos extremadamente sensibles para medir los campos magnéticos llamados superconductores de interferencia cuántica (SQUID). P_Qr primera vez se pudieron medir los campos magnéticos que rodean al cuerpo humano y se descubrió que las ma-_ nos tienen, con gran diferencia, un campo más intenso que cualquier otra parte del cuerpo".

Palpación de la salud
En el trabajo craneosacral las manos se usan' como «antenas perceptuales» 32. Los dedos aprenden a «sentir, pensar y ver las pautas, cualidades y matices del movimiento respiratorio primario» 33. Los ritmos sutiles del Aliento de Vida son, en esencia, expresiones de salud que llevan al cuerpo nuestra matriz original de salud. Por tanto, la palpación del sistema respiratorio primario da al terapeuta un acceso directo al estado subyacente de salud y a cualquier restricción de su expresión. También permite al terapeuta evaluar los recursos corporales disponibles que pueden emplearse en el tratamiento.

Conciencia con los sentidos sutiles
Además del sentido del tacto, los procesos fisiológicos del paciente a veces pueden darse a conocer a través de otras vías sensoriales. Por ejemplo, es posible que un terapeuta «vea» alteraciones en forma de imágenes visuales. La forma de recibir esta información podría ser parecida a cómo las ondas del sonar barren el océano 3'. Cuando se encuentra un área de contracción o condensación se produce un eco que puede ser registrado por la conciencia perceptora del terapeuta.
En ocasiones, el sentido del olfato da al terapeuta valiosa información clínica. Muchas veces he podido oler los anestésicos que emanaban de pacientes que estaban accediendo a «recuerdos en los tejidos» de un trauma quirúrgico. Algunos terapeutas tienen percepciones auditivas en las que oyen impresiones sobre sus pacientes. A veces es posible oír el «zumbido» sutil emanado por alguien que está en estado de excitación nerviosa, aunque no hable. Parece que podemos refinar todos nuestros sentidos para captar tonalidades que quedan fuera de nuestro nivel habitual de percepción. Además, las impresiones intuitivas (sexto sentido) también pueden ser muy reveladoras.
Hace unos años, un joven de poco más de veinte años vino para que le tratara un problema que tenía en el hombro. En cuanto entró en la consulta sentí una sensación extraña, pero no sabía exactamente por qué. Mientras tomaba su historial clínico me di cuenta de que había algo sombrío en su manera de comportarse que me ponía incómodo. Esta sensación continuó cuando comencé el proceso de palpación. Durante su segunda visita mi sensación de incomodidad quedó explicada cuando me reveló que había participado en actividades terroristas. Todavía estaba lleno de resentimiento y justificaba el uso de la violencia para defender su causa. Empecé a pensar que tal vez su problema del hombro era la manera que tenía la naturaleza de decirle que no participara en más acciones violentas. A la vista de ello, lo último que quería era ayudarle a movilizar su hombro. Tuve una sensación clara de que, dadas las circunstancias, no podía hacer nada por él. Le pedí que considerara los mensajes que le enviaba su propio cuerpo y le sugerí que dejara que la naturaleza sé hiciera cargo d'urante algún tiempo. ¿Quién sabe de dónde viene este tipo de información? Quizá este caso simplemente estaba fuera de mi alcance.

Sintonizar
Al comienzo de cada sesión de tratamiento hay un momento para sintonizar con el sistema del cliente en el que el terapeuta «escucha» a través de los dedos las cualidades del movimiento respiratorio primario. Generalmente se suele sintonizar desde el cráneo, el sacro o los pies, pero puede hacerse desde cualquier punto del cuerpo. Cualquier desorden viene marcado por restricciones o distorsiones en la simetría, cualidad, ritmo o amplitud del movimiento respiratorio primario. Esto puede manifestarse como una fal-

ta de motilidad y movilidad en los tejidos, baja potencia o «impulso» de fluidos y patrones inerciales específicos. Ahora consideraremos algunos de estos indicadores de la función fisiológica.

Palpación del impulso rítmico craneal

Antes practicamos un ejercicio para palpar el impulso rítmico craneal en nuestras propias cabezas. Colocamos nuestras manos delicadamente sobre nuestros huesos craneales y dirigimos la atención a los movimientos de estos «corchos flotando en la marea». Es posible que hayamos notado los movimientos de flexión/extensión y rotación interna/externa de nuestros huesos craneales al expresar su movimiento de tensión recíproca. Así, podemos haber percibido pautas de movimiento expresadas al nivel del impulso rítmico craneal (IRC). Dentro del impulso rítmico craneal pueden sentirse los ritmos de los tejidos y fluidos con una frecuencia de entre 8 y 12 ciclos por minuto.

La percepción de este nivel de funcionamiento fisiológico revela cómo los tejidos «cabalgan» sobre las mareas más profundas. Podemos prestar atención al movimiento rítmico de estructuras específicas, como un hueso craneal o membrana, o a la motilidad del sistema nervioso central. También puede palpase la fluctuación longitudinal del fluido cerebroespinal para determinar cómo está funcionando este poderoso portador de potencia.

Impulso de fluidos

La cualidad de movimiento expresada por la fluctuación longitudinal de los fluidos está determinada principalmente por el grado de potencia que expresa. La fuerza de este movimiento se denomina el impulso de fluidos del sistema. Si la potencia subyacente queda disminuida o reducida en su expresión, el impulso de fluidos puede debilitarse. Esto puede percibirse como una sensación de opacidad, congestión o falta de «chispa» en la expresión de la fluctuación longitudinal. Un impulso de fluidos débil indica una deficiencia de los recursos curativos disponibles. La falta de potencia afecta a los fundamentos mismos sobre los que se construye nuestra salud y suele hallarse en estados de enfermedad crónica o agotamiento. La prioridad terapéutica en estas ocasiones es incrementar la disponibilidad de las reservas curativas vitales.

Amplitud

Si la cualidad del impulso de fluidos está disminuida, o si los fulcros inerciales crean restricciones, el grado de movimiento expresado por los tejidos puede quedar reducido. Por ejemplo, es posible que un hueso craneal sea capaz de expresar su movimiento craneosacral en todas las direcciones normales pero que el rango de movimiento sea muy pequeño. Al rango de movimiento le damos el nombre de amplitud.

Algunos terapeutas también dan importancia a la medición de la frecuencia con la que los tejidos expresan su movimiento craneosacral. Esta frecuencia puede variar con las circunstancias, y por eso es un indicador de los cambios fisiológicos que están teniendo lugar. Sin embargo, según mi experiencia, la medición de la frecuencia proporciona menos información clínica valiosa que otras variables. La frecuencia nos da un número (tantos ciclos por minuto), pero las cualidades del impulso de fluidos y la amplitud nos indican la potencia disponible en el sistema, lo que puede ser importante tanto para el diagnóstico como para la cura.

Palpación de la inercia
Si el cuerpo contiene patrones de resistencia es posible que las estructuras de la línea media no puedan expresar su movimiento craneosacral natural de flexión/extensión, y que las estructuras pareadas estén inhibidas en la expresión de su rotación externa/interna. La motilidad, la respiración interna de los tejidos, también puede perderse.
Cuando palpamos el impulso rítmico craneal percibimos la inercia como restricciones particulares de los tejidos que se organizan en torno a un fulcro inercial. Estos patrones inerciales pueden palparse como una pérdida de motilidad en los tejidos, resistencias, adherencias, compresiones, tirones, asimetrías, congestión del fluido y fluctuaciones laterales del fluido. Todas ellas indican algún tipo de experiencia estresante que se ha quedado grabada en el cuerpo produciendo un patrón de movimiento craneosacral condicionado y alejado de sus fulcros naturales.
Es importante que el terapeuta averigüe la situación del fulcro inercial que está en el núcleo de un patrón particular. Esto se hace averiguando los lugares de quietud o estancamiento alrededor de los cuales se organiza el patrón. Este lugar es como «el ojo del huracán» que contiene toda la potencia de la tormenta". En el fulcro inercial es donde está la llave que puede abrir las fuerzas que mantienen el patrón.

Fluctuación lateral
Si la fluctuación longitudinal del fluido cerebroespinal se encuentra con la resistencia creada por el fulcro inercial, se producen diversos patrones excéntricos en el movimiento de fluidos. Esta resistencia es como una roca en una playa arenosa y lisa. El agua ya no puede deslizarse suavemente por la arena y crea todo tipo de remolinos al chocar con la piedra. Estas fluctuaciones laterales de los fluidos se palpan en el cuerpo en forma de remolinos, corrientes o congestión. Cuando el terapeuta nota que el movimiento de fluidos no se expresa como fluctuación longitudinal natural eso le indica que hay resistencia en el sistema. Si no hay resistencias presentes, el movimiento de la marea longitudinal es sereno y equilibrado, y contiene un impulso de fluidos de calidad. Notar los lugares en tomo a los cuales se producen las fluctuaciones laterales de fluidos puede dar al terapeuta una sensación clara de dónde están los fulcros inerciales.

Colapso
Si los recursos del sistema respiratorio primario de la persona quedan superados, su impulso rítmico craneal puede detenerse temporalmente. Se produce lo que llamamos un colapso. Es una reacción fisiológica de autoprotección marcada por una cesación abrupta y repentina del movimiento rítmico. El doctor Upledger ha denominado a estos fenómenos «detectores de significantes» porque indican que se ha accedido a una experiencia significativa para los pacientes 36. Revelan la presencia de algún tipo de tensión física o emocional contenida en los tejidos, que a menudo se presenta cuando el cuerpo está en la misma posición que cuando se produjo el trauma. Los colapsos indican que, de momento, el paciente es incapaz de acceder a los recursos necesarios para afrontar las experiencias recordadas.
Merece la pena indicar aquí que el colapso es diferente al fenómeno conocido con el nombre de punto de parada, que hace su aparición en momentos de profundo descanso fisiológico (véase el capítulo 7). Aunque tanto el colapso como el punto de parada implican la cesación del impulso rítmico craneal tienen cualidades diferentes. Durante el pun-

to de parada se produce un asentamiento suave y delicado del ritmo, que se va relajando hasta entrar en la quietud. En el colapso, la detención es como un chillido.

CAPACIDAD DE «CONVERSAR»

Para trabajar con mecanismos vivos en un cuerpo vivo necesitamos habilidades palpatorias vivas.
DOCTOR ROLLIN BECKER

Plantear preguntas

En la práctica, el trabajo craneosacral consiste esencialmente en escuchar los patrones del movimiento respiratorio primario y facilitar su libre expresión. Pero también es posible «hablar» al cuerpo entrando en una «conversación» para clarificar su historia. El terapeuta puede plantear preguntas a través de sus dedos y después escuchar las respuestas. De este modo, el cuerpo «responde», informando al terapeuta de cuáles son sus prioridades. El enfoque perceptual del terapeuta y su forma de encontrarse con el sistema del paciente determinan exactamente lo que puede ser palpado. Como indica el doctor John Upledger: «Lo que "sabes" parece estar relacionado con las preguntas que tienes en mente durante el examen» 39. El terapeuta puede hacer que los tejidos participen en «conversaciones» concretas llevando preguntas específicas a sus manos durante la palpación. Esto se hace introduciendo sugerencias sutiles a través de los dedos.

Test de movimiento

Por ejemplo, se puede comprobar si un hueso concreto prefiere expresar flexión o extensión. Al principio de la fase de flexión del movimiento craneosacral el terapeuta puede hacer con sus manos una sugerencia sutil para que el hueso entre en flexión. A continuación se observa cómo el hueso incorpora esa sugerencia. Para evaluar la extensión se puede hacer una sugerencia sutil al comienzo de la fase de extensión. Si el hueso entra en una fase del movimiento craneosacral con más facilidad que en la otra (o si hay cualquier otra asimetría) indica la presencia de inercia. Si el hueso se mueve en flexión, pero no se mueve con la misma facilidad en extensión, entonces
tiene lo que se llama un «patrón de flexión». Los patrones inerciales llevan el nombre de su dirección de movimiento preferida. Así, un patrón de flexión describe tejidos que se quedan atascados en la fase de flexión, y por tanto no se mueven en extensión.
Implicar al cuerpo en una «conversación» para clarificar cómo contiene las pautas de experiencia requiere plantear preguntas claras y ser capaz de escuchar las respuestas. Este tipo de indagación se denomina tradicionalmente test de movimiento. Como todas las herramientas del trabajo craneosacral, el test de movimiento se hace con delicadeza, dando espacio y teniendo respeto por los límites del sistema del paciente.

Diálogo con los fluidos

Anteriormente hemos visto que la inercia crea patrones de movimiento excéntricos en los fluidos a los que damos el nombre de fluctuaciones
-laterales. La observación de cómo se mueven los fluidos en torno a un patrón de resistencia puede indicar la localización del fulcro organizador inercial. Si hace falta cualquier clarificación se pueden sugerir movimientos sutiles a los fluidos para ver cómo se comportan. El terapeuta puede sugerir una leve presión en la dirección de las fluctuaciones

laterales con sus manos situadas a ambos lados de la parte del cuerpo que se está evaluando. Es como empujar suavemente un columpio en su dirección de movimiento, ayudando así a intensificar o ampliar su movimiento. Por otra parte, si las fluctuaciones laterales no son evidentes pueden ser iniciadas delicadamente. El terapeuta llevará sutilmente la intención de empujar los fluidos primero de una mano a la otra y después en el otro sentido.

Haciendo el seguimiento de cómo los fluidos incorporan sus sugerencias, el terapeuta puede ubicar el fulcro inercial. Por ejemplo, ¿reenvían los fluidos un eco de la sugerencia presentada o es absorbida por los tejidos? Si los fluidos encuentran un lugar de inercia rebotarán al golpear con la resistencia de los tejidos, creando un impulso de vuelta que podrá ser sentido por las manos del terapeuta. Observar el lugar en torno al cual se producen fluctuaciones laterales, remolinos o corrientes, ayuda a confirmar la localización del fulcro inercial.

La historia de Raquel

Raquel, una mujer de poco menos de treinta años, vino a mi consulta quejándose de un dolor agudo en la parte baja de la espalda. Sus síntomas habían empezado tres semanas antes, aunque había notado molestias desde que sufrió un accidente automovilístico hacía cinco años. También había padecido dolores pélvicos intermitentes durante algunos años y tensión premenstrual grave. Durante el examen descubrí que tenía un espasmo agudo en los músculos de la parte baja de la espalda y que la movilidad de algunas de sus vértebras lumbares estaba reducida. Al palpar la parte baja del abdomen mostraba mucha sensibilidad y los músculos se ponían en guardia, especialmente en el lado izquierdo. Cuando sintonicé con la marea de fluidos de esa región pude sentir un eco muy fuerte que parecía emanar del ovario izquierdo. El movimiento de fluidos daba la sensación de estar bastante desorganizado. Recomendé a Raquel que se sometiera a algunas pruebas más para descubrir la causa de este hallazgo. Un par de semanas después un escáner pélvico reveló la presencia de un tumor benigno en el ovario izquierdo. Sugerí que podríamos trabajar este problema con el método craneosacral y Raquel accedió. Comenzamos el tratamiento facilitando la expresión del movimiento respiratorio primario en los tejidos de la parte baja de la espalda y la pelvis. Tenía la parte baja de la columna muy tensa, y un fuerte tirón en los tejidos conjuntivos de la pelvis que hacían que estuviera torcida. Parecía que esto daba como resultado una compresión del ovario izquierdo, cuya capacidad de incorporar el Aliento de Vida estaba restringida. Algunos de esos patrones se distendieron tras unas sesiones de tratamiento.

A continuación intenté restablecer la expresión de potencia en su ovario izquierdo. Para ello animé suavemente al fluido y a la potencia a dirigirse hacia el ovario izquierdo facilitando la fluc'túación lateral entre mis manos, situadas a ambos lados del vientre, por delante y por detrás (se pueden sugerir fluctuaciones laterales tanto con fines curativos como diagnósticos). Entre tanto, Raquel sintió un tirón en el lado izquierdo de su pelvis seguido por una profunda sensación de relajación y apertura.

Dos meses después Raquel volvió a hacerse pruebas para evaluar el estado de su tumor y le dijeron que se había reducido considerablemente. Ha seguido notando una mejoría de su problema de espalda y ya no sufre los debilitantes síntomas de la tensión premenstrual.

Fuente: Michael Kern, libro completo de terapia craneosacral.

LA EXTENSIÓN EN V

Es una técnica antiálgica que de momento no tiene explicación científica aunque si tiene hipótesis. El V spread es una técnica antiálgica local. Se puede hacer en cualquier parte del cuerpo.

Primero tendremos que sentir el movimiento flexo-extensión en cualquier parte del cuerpo y localizar la zona donde no exista dicho movimiento y seguramente sea dolorosa.

Se trata de poner las manos en V y trazar un vector opuesto que pase por el eje medial y en la zona opuesta del dolor colocamos un dedo y escuchar lo que llamamos un pulso terapéutico similar a un pulso cardiaco. En la otra zona colocaremos el dedo índice y el dedo medio a ambos lados del sitio dolorido, por eso se llama en V spread, que en ingles se traduce como extenderse.

Estaremos ahí hasta que el pulso de la otra mano desaparezca y por tanto el dolor haya disminuido. La mano se tiene que fundir con los tejidos del paciente energéticamente hablando.

Procuraremos que el paciente nos dé una escala de valoración del dolor, por ejemplo entre el uno y el diez.

Podemos aplicar un poco de separación en el tejido fascial del paciente con la mano colocada en V. También podemos poner la mano opuesta en la parte superior del cráneo y la otra V en cualquier parte del cuerpo. Procuraremos que nuestra imaginación conecte ambos pulsos marcados por nuestros dedos, como una línea que atraviesa esos puntos. Va ha llegar un momento en que el punto de dolor va ha ir desapareciendo.

La extensión en V es una técnica directa de la mente sobre la materia. Colocamos las dos manos juntas como indica el dibujo en cualquier tejido duro, en cualquier sutura o articulación u órgano. Después de unos momentos sentiremos una pulsación que crece o disminuye en intensidad o ritmo, después esto cederá y notaremos un ablandecimiento palpable del tejido o una mejoría en la articulación. También se pueden notar resultados muy satisfactorios aplicándolo a las zonas dolorosas o puntos gatillo.

Nosotros procuraremos notar una corriente de energía fluyendo a través de nuestras manos.

Yo personalmente uso el impulso rítmico craneal, o movimiento respiratorio primario para seguir esa fluctuación energética por el aura de la persona y, asi percibo cinestésicamente los nudos de energía o quistes energéticos. Una vez localizado ese torbellino de energía retorcida y, que puede adoptar diferentes formas y tamaños, se procede a su disolución y limpieza. Después de tiene que recargar la zona del aura afectada y, volver a realizar esta sanación en los próximos dias, para asegurar que esa zona del aura quede reflejando correctamente las mareas internas del ser humano.

Si fortalecemos el campo de energía humano, la salud integral e innata del ser humano se realiza de forma automática.

LA ESCUCHA DEL IMPULSO RÍTMICO CRANEAL

LAS TECNICAS PARA REGULAR EL IMPULSO RÍTMICO CRANEAL

El terapeuta lo primero que tiene que hacer es escuchar el movimiento respiratorio primario, entrar en sintonía con esta pulsación. Este proceso tal vez es el más complicado por su sutilidad y por no estar acostumbrados a escucharlo. Sin embargo la práctica, la constancia y la sensibilidad que poco a poco vamos adquiriendo, nos traerán la percepción fácil y rápida de este movimiento respiratorio primario.Nosotros después de escuchar y seguir el movimiento respiratorio primario de la zona que estamos tratando por varias respiraciones, tendremos que saber el tipo de lesión que existe y la parte de la zona que no respira, o que no lo hace correctamente. Después de este proceso de escucha vendrá por el sólo, o nosotros podemos inducir un proceso de punto de parada. Esto se hace al tratar de evitar con nuestra intención el siguiente llenado del líquido cefalorraquídeo.

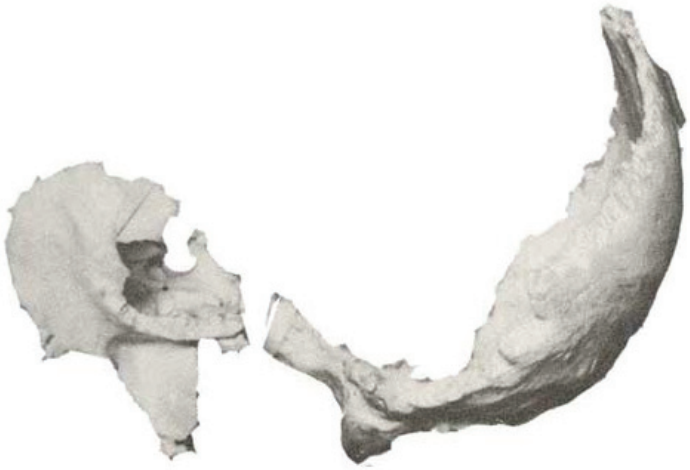

Ritmo craneosacro:
habilidades palpatorias, escrito por John Upledger

La mayoría de vosotros habéis pasado años estudiando ciencias y habéis aprendido a depender mucho de la razón y la mente. Probablemente estéis convencidos de que la información que puedan aportar las manos es poco segura. Tal vez consideréis seguros los hechos cuando están impresos en el ordenador, proyectados en una pantalla o leídos en el indicador de un aparato electrónico. Con el fin de usar las manos y empezar a desarrollarlas como instrumentos fiables para el diagnóstico y el tratamiento, hay que aprender a confiar en ellas y en la información que puedan proporcionarnos.
Aprender a confiar en las manos no es una tarea fácil. Hay que aprender a derivar la mente consciente y crítica mientras se aprecian mediante la palpación cambios sutiles en el cuerpo que se explora. Se debe adop-

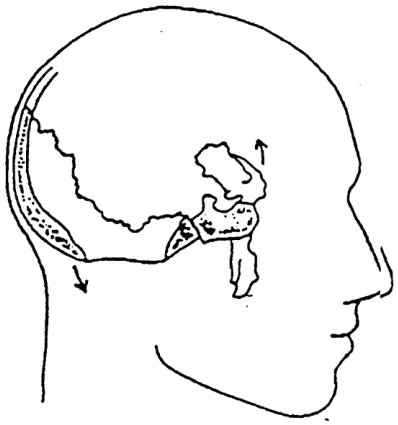

Inferior

tar una actitud empírica para aceptar temporalmente sin dudar las percepciones que llegan de las manos al cerebro. Aunque esta actitud sea inaceptable para la mayoría de los científicos, se recomienda hacer la prueba. Una vez que se haya desarrollado la habilidad para la palpación, se podrá someter a crítica lo que se aprecie con las manos. Si se ejercita la crítica antes de aprender a palpar, nunca se aprenderá a usar las manos con eficacia como instrumentos diagnósticos y terapéuticos altamente sensibles que son.

Recientemente, la función del cerebro se ha dividido por razones de conveniencia en actividades del hemisferio derecho y del izquierdo. Esta división puede resultar muy simple, pero es útil para el fin del desarrollo de un modelo conceptual sobre el cual fundar una explicación comprensible.
Se considera que el lado izquierdo del cerebro es el racional, razonador y crítico; el lado derecho, el creativo, fantaseador, imaginativo e intuitivo. El proceso educativo al que todos estamos sujetos, sobre todo en las ciencias, ha respaldado el desarrollo del lado izquierdo del cerebro. El lado derecho se ha dejado de lado excepto en el arte, la música y otras actividades creativas. A menudo, los estudios creativos se consideran de menos valor que las ciencias. Como resultado, el lado izquierdo del cerebro ha crecido hasta ser hipercrítico, egocéntrico, omnisciente, intimidador y casi autónomo. Por otra parte, el hemisferio derecho es silencioso, reservado, tímido, miedoso y tal vez inmaduro. Este hemisferio derecho es en gran medida virgen, dado que cuando una idea surge del lado derecho del cerebro y se hace consciente, el lado izquierdo de inmediato comienza a decir por qué esa idea es estúpida e irracional.Con el fin de desarrollar las habilidades para la palpación y empezar a percibir los movimientos fisiológicos del sistema craneosacro, es necesario detener la llegada de información del lado izquierdo del cerebro durante un rato. Hay que dejar que las habilidades se desarrollen sin escuchar el mensaje de la conciencia del lado izquierdo que insiste en que lo que estás sintiendo no está realmente allí, sino que es producto de la imaginación. Hay que hacer caso omiso de la crítica. Deja que el lado derecho del cerebro tenga oportunidad de desarrollarse y aumentar su confianza. El talento e información que quedan suprimidos en el hemisferio derecho podrían dejarte atónito. El hemisferio derecho tal vez haya estado intimidado tanto tiempo que sea ahora muy tímido, por lo que es probable que los primeros mensajes que recibas conscientemente sean muy débiles, experimentales y fugaces. Hay que darles cancha, darles salida, ser favorables y considerados con nuestra intuición. Se desarrollará rápidamente si le das una oportunidad. Una vez desarrolladas las percepciones y sensaciones durante un tiempo, como empírico más que como científico, y después de que las habilidades para la palpación y el hemisferio derecho se hayan desarrollado y aumentado su confianza, tendrás todo el tiempo del mundo para asimilar con actitud crítica la información reunida por los sentidos. No queremos sugerir que frenes por completo la actividad del hemisferio izquierdo, sino que descanse mientras brindas al resto de tu cerebro una oportunidad de desarrollarse.
Es por eso que hacemos esta petición al principio: considera lo que sientes como real. No trates de comprenderlo de un modo racional. Date la oportunidad de aprender. El riesgo de jugar a «confío en mis manos» es mínimo para el perdedor. La ganancia potencial para los que tengan éxito es grande, mucho mayor de lo que puedas imaginar ahora. Recuerda que el potencial de la humanidad está limitado sólo por su propio concepto de los límites. Relájate y deja que suceda.Solemos empezar enseñando a las personas a pal-

par el ritmo craneosacro partiendo de los movimientos más evidentes del cuerpo humano. Uno de estos movimientos con el que deberías estar ya familiarizado es el pulso cardiovascular. Tómate tiempo. Ponte cómodo. Si no estás cómodo, el estímulo aferente de tus propios músculos tensos y la incomodidad crearán un nivel de ruido que causará interferencias con la percepción.

Con el paciente tumbado cómodamente en decúbito supino, se toma el pulso radial. Repara en el pico evidente de la pulsación. Sintoniza también con el ascenso y descenso del gradiente de presión. ¿Cuánto dura la diástole? ¿Cuál es la calidad de la subida de la presión diferencial después de la diástole? ¿Es brusco, gradual, suave? ¿Qué anchura tiene el pico de la presión? ¿Desciende la presión de modo rápido, gradual, suave o pronunciado? Memoriza la percepción del pulso del paciente para reproducirlo en la mente después de interrumpir el contacto físico real con su cuerpo. Igual que se puede cantar una canción después de haberla oído varias veces, también deberías poder reproducir mentalmente la percepción palpatoria del pulso una vez interrumpido el contacto.

Ahora se toma el pulso carotídeo del paciente. Memoriza sus características igual que hiciste con el pulso radial. Compara en la memoria la morfología de la onda del pulso radial con la morfología de la onda del pulso carotídeo.

Ahora se toma al mismo tiempo el pulso radial y el carotídeo, y se comparan. ¿Es el ascenso de las pendientes parecido? ¿Son los picos iguales? Estás aprendiendo a comparar las características de un pulso con las del otro. Si aprecias sutiles diferencias, no te preocupes de por qué sí o por qué no existen esas diferencias. Por ahora basta con saber que existen.

Intenta recordar las características de los pulsos del paciente y compáralas con los pulsos de otra persona. A veces ayuda trazar una representación gráfica de la morfología de la onda del pulso a fin de empezar a establecer conexiones entre la palpación y la visualización de lo que has sentido (ilustración 3.1). Al principio, tal vez te sientas más cómodo visualizando que tomando el pulso, porque así te han enseñado y preparado. La percepción palpatoria tal vez parezca demasiado intangible como para fiarse de ella.



Ilustración 3.1.
Representación diagramática de la onda del pulso.
Morfología: cardíaca, respiratoria o craneosacra.

Después de haberte concentrado en los pulsos del cuerpo en las áreas radial y carotídea, posa las manos sobre el tórax del sujeto y palpa la actividad cardiovascular.

Una vez te hayas centrado en la actividad cardiovascular y hayas memorizado sus características, desvía la atención a los movimientos respiratorios del tórax. Memoriza estos movimientos. Ahora céntrate en la actividad cardiovascular, de nuevo en la actividad respiratoria Y OTRA VEZ EN LA CARDIOVASCULAR, REPITIENDO LA OPERACIÓN VARIAS VECES

Ilustración 3.2.
Palpación del tórax.

Ilustración 3.3.
Palpación de la cabeza.

Ilustración 3.4.
Posición de las manos durante la palpación del ritmo craneosacro en el occipital.

HASTA QUE PUEDAS APRECIAR mediante el pulso sólo lo que tú desees, manteniendo los otros movimientos a nivel inconsciente como «ruido de fondo». Recuerda, debes adquirir la capacidad para centrarte en cualquier parte del movimiento de fondo según lo desees.

A continuación, toca con suavidad la cabeza del paciente (ilustración 3.3). Usamos la palabra «tocar» porque el grado de presión entre tus manos y la cabeza depende en gran medida del peso de la cabeza sobre las manos. Tanto si el peso de la cabeza es o no un factor, el tacto debe ser muy suave: del orden de 5 gramos o menos. Coloca las manos simétricamente con el peso del occipital sobre las regiones hipotenar y palmar de la mano, así como sobre los dedos anulares y meñiques. Debes estar cómodo (ilustración 3.4).

Cierra los ojos. Al tiempo que aguantas con las manos el peso de la cabeza, intenta sentir la actividad cardiovascular. Repara en los distintos pulsos arteriales así como en la pulsación generalizada de toda la cabeza al ritmo de la acción de bombeo del corazón de esa persona.

Una vez familiarizado con la actividad cardiovascular de la cabeza del paciente, centra la atención en el movimiento de la cabeza respecto a la actividad respiratoria. Apreciarás una flexión y extensión sutiles del cuello que se corresponden con la actividad rítmica de la respiración del sujeto.

Mantén los ojos cerrados. Una vez familiarizado con los movimientos de la cabeza correspondientes a las actividades cardiovascular y respiratoria del sujeto, descártalas de la percepción consciente. Sé consciente de otros movimientos desconocidos para ti. Deja que las manos se muevan con la cabeza del sujeto como si manos y cabeza estuvieran soldadas. Se usa toda la mano para palpar y no sólo



Ilustración 3.5.
Posición de las manos para la autoexploración.

los dedos. Repara en lo que hacen las manos siendo consciente de los mensajes de los propioceptores de los brazos. A medida que continúe esta fusión de las manos con la cabeza del sujeto y con los ojos cerrados, empezará a parecer que las manos se vuelven más grandes y los movimientos más largos. Abre los ojos y verás que apenas se mueven las manos, según la percepción visual. Cuando esto suceda, estarás empezando a potenciar los sentidos palpatorio y propioceptivo.

A medida que la exploración siga adentrándose en el dominio de la información palpatoria, serás consciente de que la cabeza del sujeto empieza a ensancharse y estrecharse lenta y rítmicamente, unos 6 a 12 ciclos por minuto. A medida que se ensanche el occipital, su base parece moverse anteriormente, arqueándose sobre un eje transverso de movimiento unos 5 cm anteriores al inión, la protuberancia occipital posterior. Este movimiento de ensanche, al arquearse en sentido anterior, constituye la fase de flexión del ritmo craneosacro. Una vez que el occipital concluye la fase de flexión del movimiento y vuelve a una posición neutra y relajada por un instante, comienza a iniciarse la fase de extensión del ciclo de movimiento del sistema craneosacro. Se percibe como un estrechamiento de la dimensión transversa del occipital, con un movimiento arqueado inverso al percibido durante la flexión.

Con las manos en la misma posición, se pueden palpar las regiones temporal y mastoidea y parte de las regiones posteriores de los parietales. Durante la fase de extensión del ritmo craneosacro, la dimensión transversal de estos huesos se estrecha un tanto.

Además, se puede empezar ahora a reparar en la simetría de las fases de los movimientos de flexión y extensión en el devenir de los ciclos. El estado ideal es un movimiento simétrico perfecto. Esta simetría perfecta pocas veces se halla a menos que el sujeto se haya tratado con éxito usando técnicas craneosacras antes de la exploración.

También debes ser consciente de que el occipital, los temporales y los parietales se mueven con independencia unos de otros. La sutura es la estructura que permite este movimiento independiente.

Deja que las manos sigan en su sitio unos pocos minutos. Mantén los ojos cerrados y permanece relajado. Deja volar la imaginación. Es probable que te hayan enseñado que los movimientos que sientes no existen, o que, si existen, son imposibles de percibir con instrumentos tan rudimentarios como las manos.

Si éste es el caso, ¿qué sientes? ¿Se trata realmente de tu imaginación? Habrá tiempo por delante para decidirlo. Primero, da una oportunidad a los sentidos para que se desarrollen y ganen confianza. Se producirá con gran rapidez.

Una vez que hayas palpado (o imaginado que has palpado) los movimientos suaves y sutiles del sistema craneosacro de esta persona, procede a la exploración de otras. Repite los procedimientos. Aprende a distinguir los distintos movimientos fisiológicos de una persona y luego los de otras.

A medida que adquieras experiencia, empezarás a notar diferencias individuales de una a otra persona; tu cerebro empezará a almacenar información sobre normas de los movimientos fisiológicos percibidos.

Una vez que hayas experimentado con éxito las percepciones palpatorias creadas por la concentración en los movimientos cardiovasculares, los movimientos respiratorios y los movimientos del sistema craneosacro en una o más personas, surgirá la pregunta de si lo que percibes son los movimientos fisiológicos de esas personas o los tuyos propios. Para responder a esta pregunta debes practicar sobre ti mismo y familiarizarte con la «percepción» de los ritmos de tu propio cuerpo.

Siéntate. Toca ligeramente tu cabeza con las manos. Sé consciente de los movimientos fisiológicos de los sistemas cardiovascular, respiratorio y craneosacro de tu cabeza. Familiarízate con estos movimientos. Una vez que los conozcas, no confundirás las sensaciones palpatorias que proceden del paciente y las que proceden de tu propio cuerpo. Si inviertes tiempo en hacerlo, adquirirás la experiencia necesaria para poder practicar palpaciones con confianza (ilustración 3.5).

Una vez te sientas cómodo y seguro de que has apreciado el movimiento de los sistemas cardiovascular, respiratorio y craneosacro en la cabeza de varias personas, y una vez que seas capaz de variar la atención de un movimiento fisiológico a otro, estarás listo para pasar a otras partes de la cabeza y del cuerpo.

Se ha dicho antes que la fase de flexión del ritmo craneosacro es, por lo general, un ensanchamiento de las porciones posteriores de la cabeza. La fase de extensión es de ligero estrechamiento. Al describir la cabeza en conjunto, la flexión parece ser un ensanchamiento transverso de toda la cabeza que se acorta en su dimensión anteroposterior. La extensión es justo lo contrario, es decir, un estrechamiento transverso acompañado de una elongación anteroposterior. Estos cambios se aprecian en la palpación poniendo las manos en varios puntos de la cabeza. El tacto de la palpación es muy suave: 5 gramos de presión serían excesivos. Imagina que tratas de sentir cómo se mueve el pelo (ILUSTRACIONES 3.6A y 3.6B).

Además del cambio de forma continuo de toda la cabeza junto con el movimiento rítmico del sistema craneosacro, el cuerpo también se mueve fisiológica e involuntariamente junto con el ritmo craneosacro.

Durante la fase de flexión del ritmo craneosacro, el cuerpo parece girar un poco externamente y ensancharse. Durante la fase de extensión, el cuerpo parece girar internamente y estrecharse un poco. Estos movimientos pueden palparse con facilidad en pies y tobillos, muslos, pelvis, tórax, brazos, cuello y otras partes del cuerpo. La clave del descubrimiento de este tipo de movimiento corporal es la suavidad del tacto. Si el contacto con el cuerpo del sujeto genera cualquier tipo de respuesta de rigidez refleja de la musculatura, se inhibirá el movimiento en cuestión que estás intentando percibir. Si tú, como examinador, no estás relajado y cómodo, tu propia tensión inhibirá tu capacidad

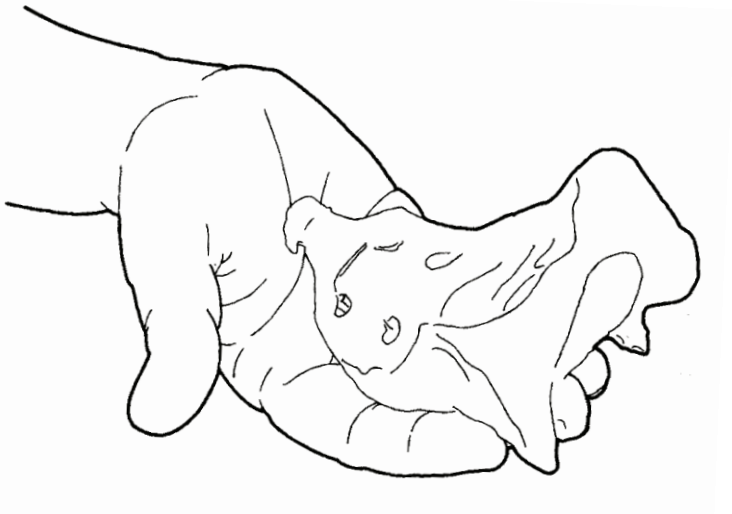

Ilustración 3.7A.
Palpación del sacro.

de percepción.

Posa las manos con suavidad en el cuerpo del sujeto. Haz que las manos se fundan con ese cuerpo, y percibe mediante los propioceptores los movimientos de tus propias manos.

El área siguiente del movimiento del sistema craneosacro con la que tienes que familiarizarte es el sacro, que se inserta en el extremo caudal del tubo dural.

Para palpar el movimiento sacro, se asienta el sacro en la mano para que el vértice del sacro de esa persona descanse sobre la palma. La cresta del sacro debe situarse entre los dedos medio y anular. Las yemas de los dedos suelen extenderse en sentido cefálico por encima de la base del sacro del sujeto hasta el nivel de la IV o V vértebras lumbares (ilustraciones 3.7A y 3.7B).

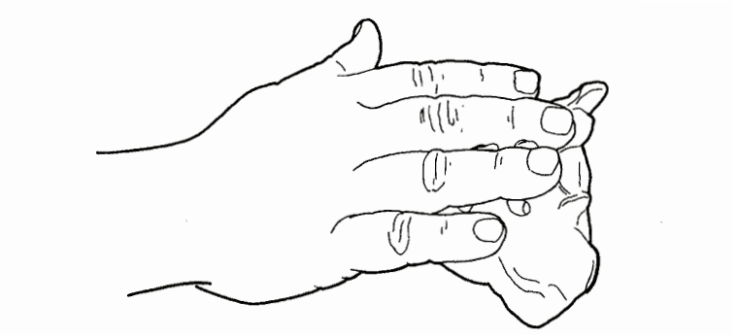

Ilustración 3.7B.
Espinas sacras entre los dedos medio y anular.

El sujeto puede estar en decúbito supino, decúbito lateral o prono durante la exploración del movimiento sacro (ILUSTRACIONES 3.8A, 3.8B y 3.8C). Durante el aprendizaje de la palpación del movimiento sacro, hay que prac-

A medida que el sistema craneosacro entra en la fase de flexión de su movimiento, el vértice del sacro se mueve anteriormente. Durante la fase de extensión, el vértice del sacro se mueve en sentido posterior. Estos movimientos son sutiles y tal vez adquieran una sincronía perfecta con el ritmo craneosacro de la cabeza, o bien se retrasen un segundo o dos, dependiendo de la cualidad y cantidad de restricciones que afecten la movilidad libre del sacro.

Por lo general, los examinadores novatos se quejan de entumecimiento de la mano bajo el sacro cuando el sujeto está en decúbito supino. Sin embargo, esta parestesia por presión no reduce la propiocepción; de hecho, mejora un tanto la sensibilidad propioceptiva al eliminar el ruido táctil. Cuando el sacro del sujeto está en posición supina sobre tu mano, apóyate con fuerza en el codo, cierra los ojos y deja que la mano se funda con el sacro. Siente lo que está haciendo la mano.

Ilustración 3.8A.
Exploración del sacro con el sujeto en decúbito supino.

Otra técnica útil para familiarizarse con el movimiento sacro es sentir mediante la palpación la sincronía de movimiento entre el sacro y el occipital, para lo cual un examinador palpa el occipital, mientras otro palpa el sacro, dándose a uno a otro indicaciones verbales sobre cuándo comienza y terminan

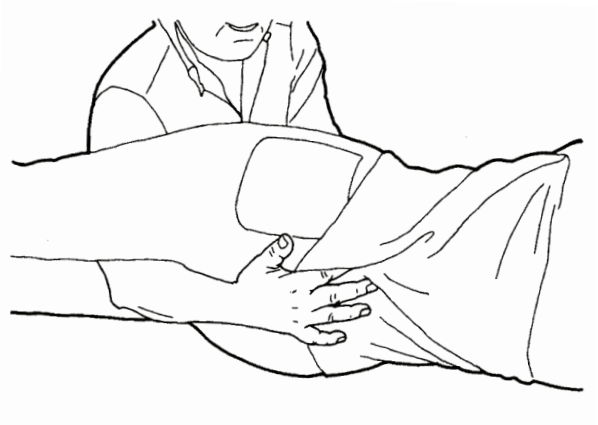

Ilustración 3.8B.
Exploración del sacro con el sujeto en decúbito lateral.

Ilustración 3.8C.
Exploración del sacro con el sujeto en decúbito prono.

las fases de flexión y extensión. También puede hacerse colocando una mano sobre el sacro y la otra sobre el occipital del sujeto a fin de monitorizar simultáneamente los movimientos de flexión y extensión en ambos extremos del tubo dural.

La palpación simultánea del sacro y el occipital por un solo examinador se realiza fácilmente con el paciente en decúbito lateral (Ilustración 3.9). En esta posición, el paciente puede tener una almohada debajo de la cabeza para que el cuello no se arquee hacia un lado. El encorvamiento o lateroflexión del cuerpo puede interferir con la sincronía del movimiento entre el occipital y el sacro. Esta interferencia se manifiesta cuando el sujeto presente lateroflexión extrema del cuello mientras se palpa el ritmo craneosacro en el occipital y el sacro.

Con algo de experiencia, usando cuerpos vivos como ayuda para el aprendizaje, comenzarás a apreciar diferencias significativas en la amplitud del movimiento, su simetría y la energía que genera dicho movimiento de una persona a otra. Almacena todos

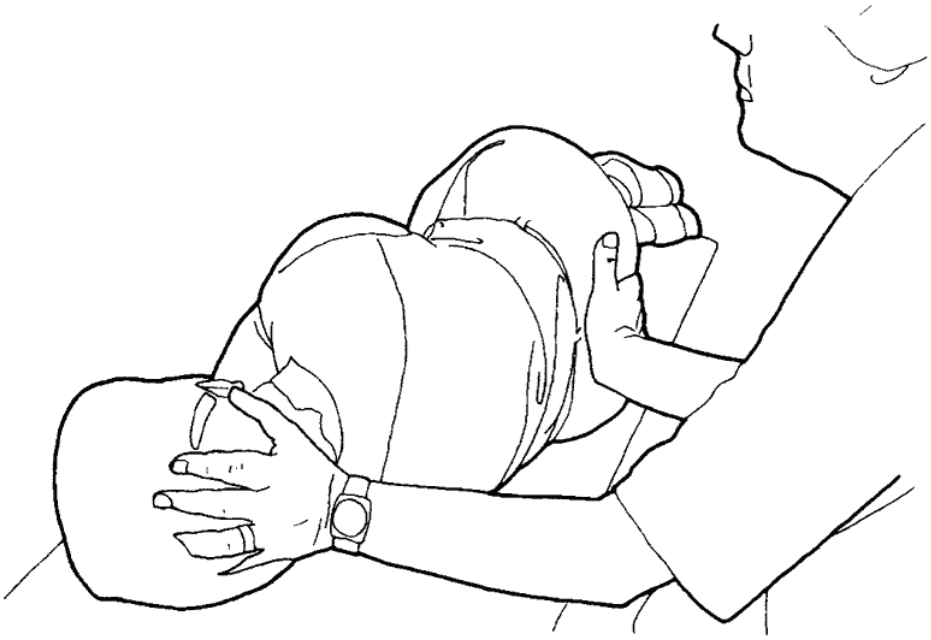

Ilustración 3.9.
Exploración de la sincronía del movimiento entre el occipital y el sacro.

estos datos en la memoria. Almacena información sobre lo que es normal con el fin de ser consciente de las variaciones de la norma. Finalmente, estas variaciones adquirirán un significado diagnóstico fisiopatológico.
La musculatura paravertebral es otra área de palpación de utilidad diagnóstica (ilustración 3.10). Con el sujeto sentado o en decúbito prono, se palpa el ritmo craneosacro en las regiones paravertebrales del occipital hasta el sacro. Se mantienen las apófisis espinosas entre los dedos. Los cambios en el ritmo craneosacro de las regiones paravertebrales pueden usarse a nivel diagnóstico para localizar compresiones de las raíces nerviosas y lesiones en la médula espinal. El músculo denervado presenta un movimiento fisiológico de entre 20 y 30 ciclos por minuto . Esta información puede usarse durante el diagnóstico diferencial entre el dolor de una disfunción somática y la compresión de una raíz nerviosa.

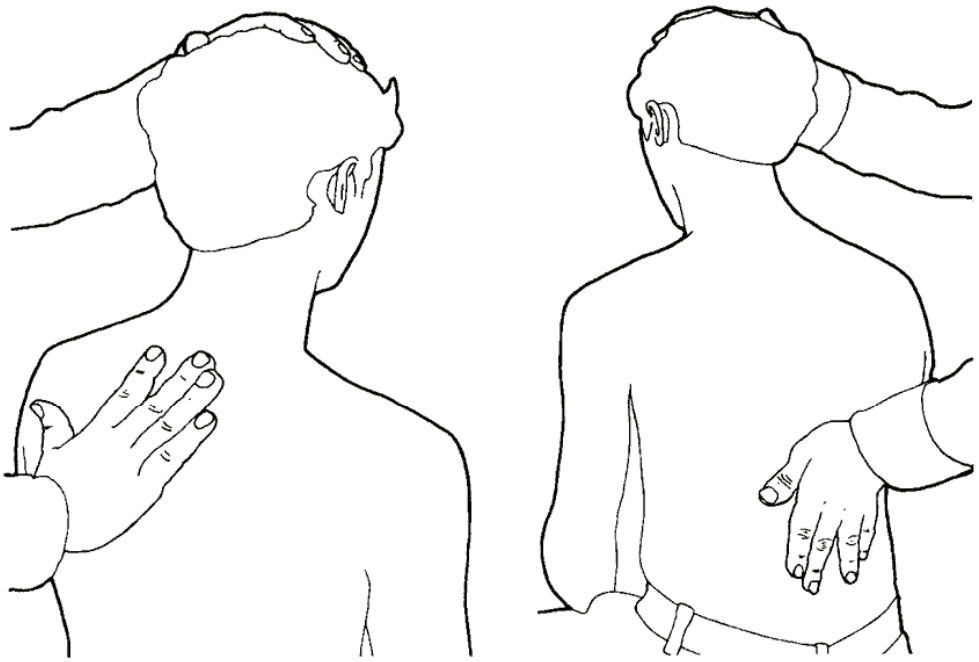

Ilustración 3.10.
Palpación de la musculatura paravertebral.

Como con cualquier otra destreza, el desarrollo de la sensibilidad para la palpación requiere práctica. La experiencia adquirida durante el tiempo de práctica en el que varios grupos reducidos de practicantes trabajan juntos con un enfoque acrítico es de lo más productivo. Recapitulando, no dejes que el intelecto ponga obstáculos al desarrollo de tus habilidades para la palpación. Familiarízate con este uso de las manos. Una vez que sepas «a fondo» lo que tus manos pueden hacer, tendrás mucho tiempo para ejercer una crítica intelectual. Brinda al «hemisferio derecho» del cerebro una oportunidad de demostrar su capacidad sin que el «hemisferio izquierdo» se escandalice continuamente diciendo «¿qué sucede?» o«¿es posible?». Aprende practicando.

Autor: John Upledger

EL CV4

TÉCNICAS PARA LA MODIFICACIÓN DEL RITMO CRANEOSACRO

Hasta el momento se ha practicado la palpación de movimientos y ritmos fisiológicos, teniendo cuidado de no interferir con sus actividades normales. El propósito ha sido estudiar y aprender del cuerpo en su estado natural de reposo pero dinámico. Hemos aprendido que la práctica del tacto por parte del examinador (o mejor dicho el «descubridor») confiere seguridad al practicante. No debe haber amenaza a la que el cuerpo del sujeto pueda responder mediante rigidez refleja de la musculatura, sea consciente o inconsciente.

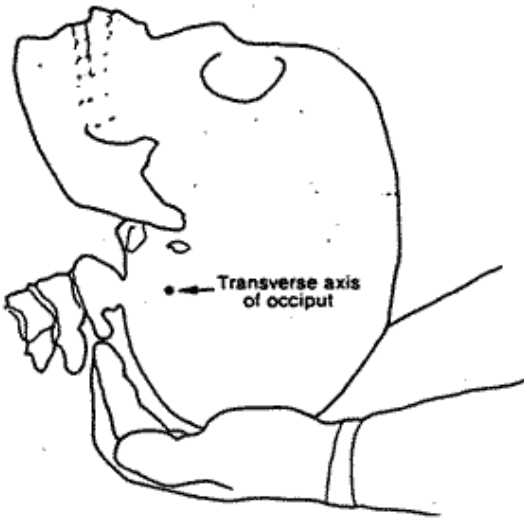

Ahora deberás familiarizarte y tener experiencia en el uso de técnicas que modificarán la actividad rítmica del sistema craneosacro. Los fines no son otros que el descubrimiento, diagnóstico, tratamiento y pronóstico.

Comparadas con la palpación que has aprendido hasta el momento, las técnicas que modifican el ritmo craneosacro pueden parecer bastante invasivas; sin embargo, comparadas con las técnicas manipulativas empleadas ordinariamente por médicos y terapeutas, estas técnicas siguen siendo muy suaves. Se trata de engañar al sistema craneosacro, no de maltratarlo, aturdirle ni asustarlo. Hay que aproximarse como harías con un niño tímido o un animal del que quieres ganarte la confianza. No hay que forzar el sistema craneosacro a que haga movimientos que no sean fisiológicos. El objetivo es simplemente impedir que retorne de un movimiento extremo por la vía usual, y animarlo a que halle una ruta nueva. Este descubrimiento encubierto de nuevas rutas introduce una movilidad añadida al sistema y a su reserva de movimientos.

EL CV4

Esta manipulación tiene su gran importancia y la realizaremos dos o tres veces en una sesión de terapia cráneo-sacral, pues será la primera manipulación a realizar y la última en cada sesión. Nos sirve para activar el movimiento de la sincondrosis esfeno-basilar y por tanto de todo el sistema cráneo-sacral y también nos es de utilidad para al acabar la sesión dar un mensaje de guardar todos los nuevos datos fisiológicos ocurridos en la sesión en la memoria central del cerebro.

Vamos ha hacer el CV4 craneal.
El occipital caerá sobre el triángulo que forman los pulgares con las eminencias tenares de nuestras dos manos juntas como indica en el dibujo. Es importante que el occipital caiga perfectamente en su sitio. Si apoyamos un poco más hacia arriba podremos pillar las dos suturas del occipital con los parietales y no podremos hacer correctamente el CV4.
Tampoco podremos tener las manos muy abiertas, porque si no podremos coger los huesos temporales. Hay que ser muy preciso y el occipital se queda en dos puntos de apoyo en las eminencias tenares de los pulgares, lo demás está en el aire. La mano se tiene que fundir con los tejidos del paciente energéticamente hablando.
También podemos escuchar el ritmo craneal en los mastoides. Aquí tengo que sentir el movimiento de descenso, de ascenso(flexo-extensión), pero también tiene un movimiento de apertura lateral de ensanchamiento, en donde los mastoides se acercan y se separan. Podemos sentir estos movimientos en nuestros codos o tríceps.
En la flexión la cabeza se llena y crece por los lados y el occipital se estira lateralmente.
Después cuando está en la fase de vaciado al final de esta fase hacemos el bloqueo, evitando el llenado. Es con la intención y la concentración, como realizamos el bloqueo de la fase de llenado. El occipital al no poder llenarse va ha empezar el borboteo y luego vendrá el punto de parada o punto de quietud, o Still Point. Después de realizar estos pasos volverá el ritmo con toda su belleza y amplitud. Estos pasos nos pueden costar varios minutos entre dos o tres hasta diez o veinte dependiendo del tipo de lesión. Tambien podemos decir que según vamos progresando con el paciente las sesiones serán mas cortas y más efectivas.

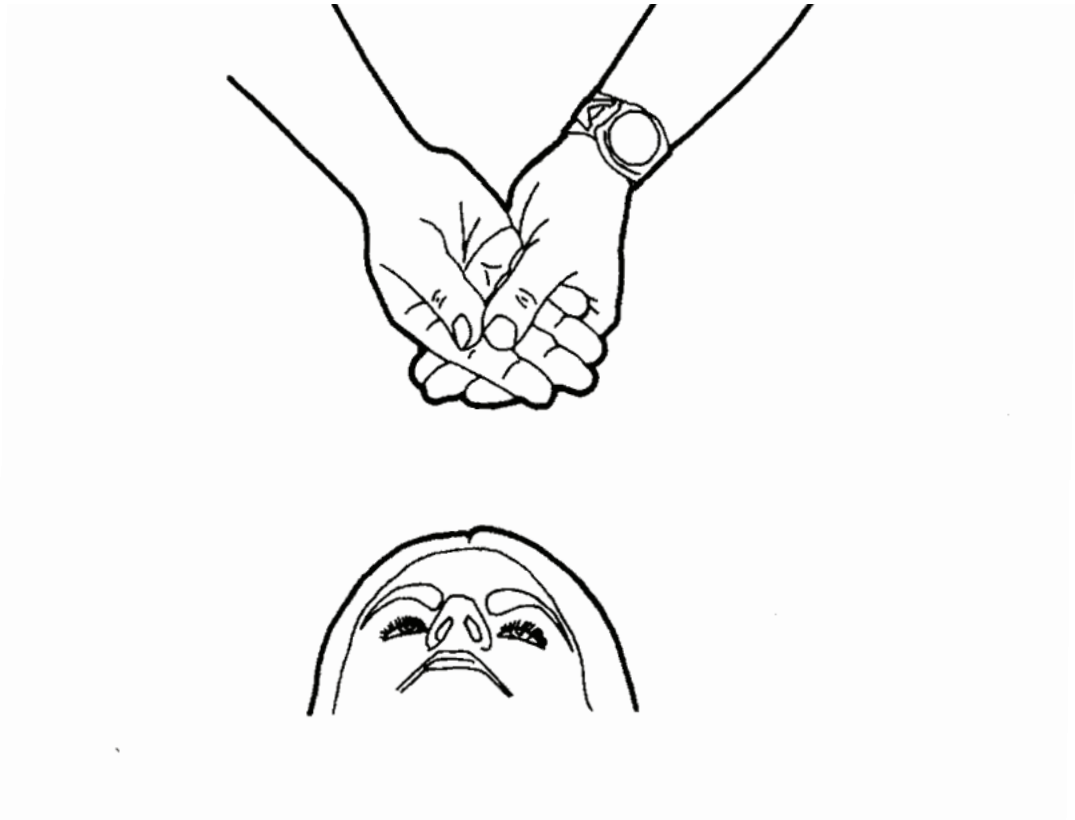

Posición de las manos para la técnica de CV-4 occipital.

El aquietamiento del ritmo craneosacral es un proceso natural y se da por sí solo como un mecanismo de autorregulación. Por ello es habitual en consulta, reconocer cómo se detiene espontáneamente sin ninguna intervención por parte del facilitador. Este sistema es tan sensible que responde con suma facilidad a la interacción, ya que, con frecuencia, basta con empezar a pensar o sentir, que podría ser apropiado invitar a un punto de quietud, para que éste, se de por sí solo.
CV4 es una de las formas clásicas desarrolladas por el Dr. Sutherland para favorecer un punto de parada

Para conseguir dicha posición, se puede pedir al cliente que levante ligeramente la cabeza con el fin de colocar las manos de la forma especificada bajo ésta.

Conviene poner atención en que no se relajen en exceso las manos durante la práctica, pues de sí, éstas se pueden abrir por el peso craneal y el apoyo podría pasar del occipital al temporal lo que podría ser contraproducente.
Desde la posición explicada, prestad atención al movimiento del occipital en respuesta al MRP y acompañad con suavidad la fase de extensión, rotación interna, exhalación, en la que se podrá percibir cómo se estrecha lateralmente el occipital comprimiendo el 4° ventrículo. Cada ciclo de rotación interna se acompaña hasta el límite de su movimiento. Y, con la intención y la suave presión de las manos, se le va invitando a que se produzca un aquietamiento al final del mismo. Si el occipital empuja hacia la rotación externa se debe dificultar su movimiento, volviendo a invitar a la quietud al final de la siguiente fase del estrechamiento lateral, hasta percibir su aquietamiento.
En este punto es frecuente notar cómo se profundiza la respiración del cliente y se adentra en un estado de mayor relajación a todos los niveles, e incluso suele ser frecuente el que se duerma. También pueden darse pequeños ajustes posicionales en los huesos craneales o en los músculos del cuello conforme se ahonda en la quietud.

Desde cualquier parte del cuerpo se puede pedir una parada del MRP y después de ésta retornará con mejor calidad y fuerza. La sensación de bienestar se puede notar a los pocos minutos de realizar esta maniobra.

También se puede considerar cualquier parada o aquietamiento como una necesidad neurológica para que el circuito haga un réset e imponga las nuevas tensiones reciprocas mejoradas en su software biológico. Vamos parecido a cuando se cuelga un ordenador al acoplar nuevos programas o requiere de apagar y volver a encender para interiorizar los nuevos cambios.

LA TÉCNICA DE CV-4

El punto de quietud alcanzado mediante la aplicación de la técnica sobre el occipital del sujeto se llama tradicionalmente técnica de «CV-4». CV-4 supone la compresión del cuarto ventrículo. En este caso, el cuarto ventrículo es el ventrículo del cerebro. El doctor Sutherland, creador de esta técnica (SUTHERLAND, 1939), creía que estaba comprimiendo el cuarto ventrículo del cerebro y, por tanto, influía en los centros nerviosos vitales localizados en éste y en las paredes del ventrículo.
La escama del occipital permite la acomodación a la presión cambiante del líquido intra-

craneal. La técnica de CV-4 reduce de modo significativo la capacidad de acomodación de las escamas. La presión hidráulica del líquido intracraneal aumenta, por tanto, y se reconduce a lo largo de todas las otras vías disponibles cuando el movimiento de la escama del occipital se restringe extrínsecamente. En consecuencia, la técnica de CV-4 favorece el movimiento del líquido y su intercambio. La mejora del movimiento del líquido siempre es beneficiosa excepto en casos de hemorragia intracraneal en que la formación de trombos mejora con la estasis, y en casos de aneurisma cerebral en los que el cambio de la presión intracraneal podría causar una fuga o una rotura.

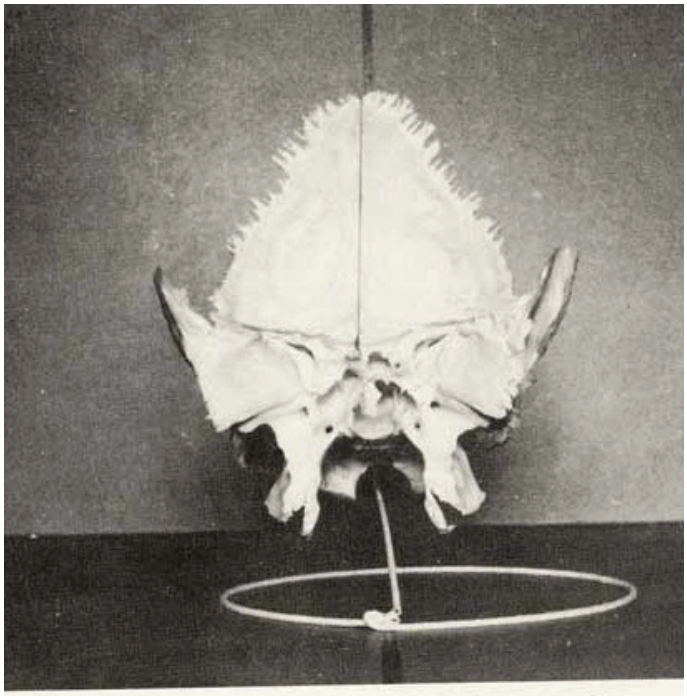

Esfenobasilar neutral: vista anteroposterior (neutral).



La técnica de CV-4 afecta la actividad del diafragma y el control autónomo de la respiración, y parece relajar el tono del sistema nervioso simpático en un grado significativo. He empleado a menudo esta técnica para reducir la hipertonía simpática crónica de pacientes estresados. Siempre se espera una mejoría funcional vegetativa como resultado de la inducción del punto de quietud.

Clínicamente, esta técnica es beneficiosa en casos en que lo indicado es una técnica de bombeo linfático (MAGOUN, 1978). Se ha conseguido bajar la fiebre hasta 4" F en 30-60 minutos. Relaja todos los tejidos conjuntivos del cuerpo y, por tanto, es beneficiosa para las lesiones musculosqueléticas agudas y crónicas. Es eficaz en los procesos artríticos degenerativos, tanto para la congestión cerebral como pulmonar, para regular los dolores del parto y como medio para reducir el edema postural.

La técnica de CV-4 es un tratamiento en perdigonada muy sencillo para multitud de problemas, porque mejora el movimiento hístico e hidráulico, y restablece la flexibilidad de la respuesta vegetativa.

Como terapeuta, forma un cuenco con las manos de modo que los pulgares formen una V. El vértice de la V formada por los pulgares debe hallarse a nivel de las apófisis espinosas de las vértebras cervicales II y III. Las eminencias tenares se posan sobre la escama del occipital, media
les y evitando por completo las suturas occipitomastoideas

A medida que se estrecha el occipital del sujeto durante la fase de extensión del ciclo

del sistema craneosacro, este movimiento es seguido por las eminencias tenares. Cuando el occipital del sujeto trate de ensancharse durante la fase de flexión del ciclo craneal, deberás oponer resistencia a este proceso de ensanche. Las manos quedan inmóviles y no ejercen presión alguna. A medida que se produce el estrechamiento del occipital durante la fase de extensión, se alcanzará el límite articular siguiendo el estrechamiento del occipital. Se opone de nuevo resistencia al ensanchamiento del occipital durante la fase de flexión del movimiento del sistema craneosacro. Este procedimiento se repite hasta que el ritmo craneal se reduzca y desorganice, terminando por detenerse, temporalmente pero por completo.

Cuando se produzca esta detención del ritmo craneal, se habrá inducido el punto de quietud. Éste se mantendrá durante un número variable de segundos o minutos. Cambiará la respiración del sujeto, y a menudo aparecerá una ligera transpiración en la frente. Se observará una relajación apreciable del cuerpo.

A1 cabo de unos minutos, se apreciará que el occipital del sujeto trata una vez más de dilatarse en la fase de flexión del ciclo rítmico del sistema craneosacro. Cuando notes un movimiento bilateral fuerte y concertado, deja de oponer resistencia. Sigue este ensanchamiento y evalúa la amplitud y simetría del ritmo craneosacro.

También puede inducirse un punto de quietud en cualquier parte de la cabeza del sujeto aplicando los mismos principios de seguimiento del movimiento hasta su extensión extrema, y oponiendo resistencia a la vuelta a la posición neutra hasta que se interrumpa temporalmente la actividad rítmica.

Autor: John Upledger

PUNTO DE PARADA

EL PUNTO DE PARADA O STILL POINT

Casi que el pilar fundamental de esta terapia es la técnica de forzar el punto fijo o Still Point. Para forzar este punto gentilmente impediremos la fase del llenado o expansión del ritmo cráneo-sacral. El punto de parada lo realizaremos con la intención, con nuestra voluntad e intento de que el líquido cefalorraquídeo no pulse, impidamos que respire. Esta técnica se puede aplicar en cualquier parte del cuerpo, desde el dedo del pie hasta en los parietales, en una sutura o en un músculo pequeño, en un órgano, en una vértebra, da igual, sus beneficios van ha ser muy importantes allá donde lo hagamos. Con esta técnica ayudamos a que el LCR circule por todo el organismo con un buen ritmo y simetría, o sea que respire correctamente. El LCR se ve muy influenciado con nuestra mente. Este líquido tan especializado circula en un campo semi-cerrado y sé vera obligado a no pulsar, si así se lo pedimos, lo que creará una presión extra en su circuito, que tras su liberación servirá para mejorar su circulación, y por tanto el tejido fascial se relajara.

El punto fijo se percibe como un apagón del ritmo cráneo-sacral y puede ser interpretado como una oportunidad neurológica para procesar cambios neurológicos en la zona.O sea el propio IRC del paciente al contacto con nuestras manos y evitando el siguiente llenado del IRC entrará en su proceso de borboteo o desenroscamiento.Lo mejor de esto es que el LCR es muy influenciable por nuestro pensamiento y por nuestro intento. Así que cuando queramos podemos poner nuestra intención mental y forzar un Still Point. Así que con nuestra mente viajaremos por los tejidos y mantendremos la parada del impulso rítmico craneal. En la mayoría de los casos puede venir un borboteo y a los minutos el LCR volverá a circular con mayor fuerza. Es como retener el agua de un arroyo durante un rato y después volver a liberarla, en este momento el agua saldrá con mayor fuerza y debido a su presión podrá limpiar de residuos el arroyo y así poder abrir y ensanchar las parte que estaban bloqueadas o atascadas.Practicar el punto de parada neurológica fortalece las fascias y por tanto el órgano o sistema en el que se encuentra. Si practicamos esta técnica en cualquier parte del cuerpo que sintamos dolor o exista alguna enfermedad, ayudaremos a que el líquido cefalorraquídeo circule por su interior y por tanto todo el sistema nervioso central pueda conectarse con la zona y realizar todos los ajustes necesarios para su auto-curación.

Técnica de «punto de quietud» con el inductor
Este ejercicio se realiza con un aparato llamado inducidor de punto de quietud. Es un ejercicio para uno mismo con enormes beneficios.
La manera de realizarlo: Nos colocamos cómodamente de espaldas sobre una superficie que no sea ni muy blanda ni muy dura. Nos colocamos el inductor debajo de la cabeza contactando la zona media del occipital transversalmente, dejando que el peso de la cabeza descanse sobre él. Entonces simplemente nos relajamos, entre 10 ó 15 minutos (nos podemos acompañar con música relajante).

¿Cuáles son los beneficios?
Durante el «punto de quietud» se crea una sensación de relajación general: todo el tejido conectivo del cuerpo se relaja, se reduce el estrés, se mejora la eficiencia del sistema inmunológico, se alivian el dolor de cabeza y la migraña, se benefician la artritis y miembros hinchados, y se incrementa la vitalidad. Ayuda en las náuseas por la mañana durante el embarazo, activa las fuerzas de autocuración del cuerpo (homeostasis), restablece la flexibilidad del sistema nervioso autónomo. A esta técnica no se le conoce efectos secundarios y solamente está contraindicada en traumas craneales graves donde no conviene comprimir el cráneo ni provocar cambios de presión dentro del cerebro como en caso de reciente fractura del cráneo, hemorragia en el cerebro, tumor cerebral grande, aneurisma intercraneal y apoplejías.

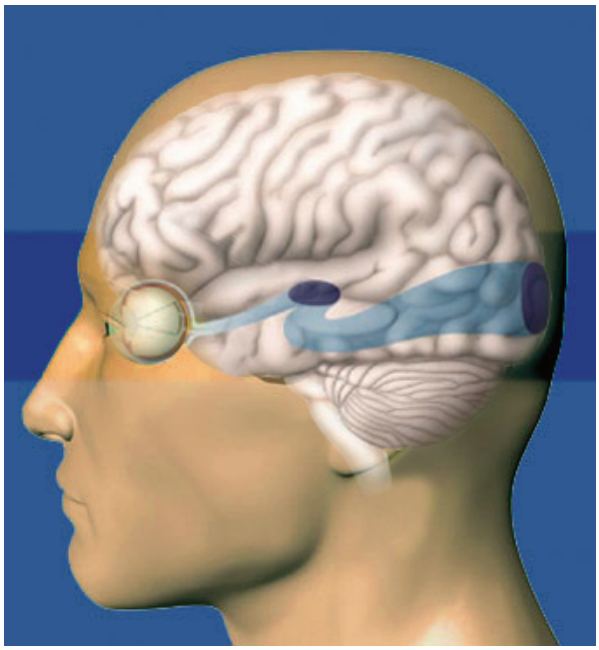

Yo personalmente uso el impulso rítmico craneal, o movimiento respiratorio primario para seguir esa fluctuación energética por el aura de la persona y, asi percibo cinestésicamente los nudos de energía o quistes energéticos. Una vez localizado ese torbellino de energía retorcida y, que puede adoptar diferentes formas y tamaños, se procede a su disolución y limpieza. Después de tiene que recargar la zona del aura afectada y, volver a realizar esta sanación en los próximos dias, para asegurar que esa zona del aura quede reflejando correctamente las mareas internas del ser humano.

Si fortalecemos el campo de energía humano, la salud integral e innata del ser humano se realiza de forma automática.

Estoy totalmente convencido que con estas cuatro técnicas a aplicar se obtienen resultados verdaderamente asombrosos y, que con cualquier otra terapia manual directamente en el cuerpo, parece una labor ardua, sino imposible.

PARADA NEUROLOGICA
Después del borboteo o desenroscamiento vendrá una parada neurológica, una parada del impulso rítmico craneal, un silencio, una tranquilidad después del estrés del unwinding.

Esto se puede interpretar como un momento de paz para que el sistema nervioso central y el tejido fascial se reorganicen y equilibren para el nuevo y mejorado IRC. Al cabo de unos segundos o pocos minutos vendrá el impulso rítmico craneal con mayor amplitud, simetría y mejor ritmo. Nosotros seguiremos con nuestro ligero contacto en la zona has-

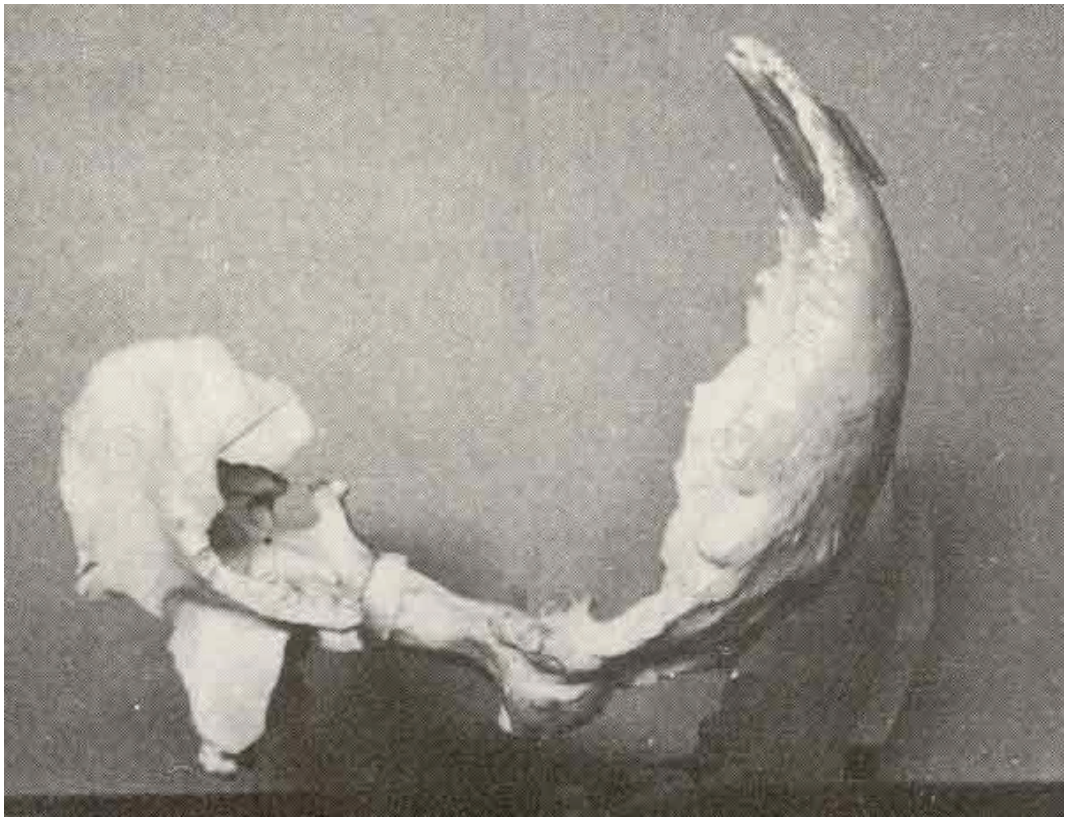

ta que vuelva el impulso rítmico craneal. De nuevo, si tardara en volver el impulso rítmico craneal sería indicativo de la importancia de la lesión. Al volver el impulso rítmico craneal en todo el cuerpo conseguiremos que el micro articulaciones del cuerpo, las suturas craneales, el sacro con la pelvis, etc., recobren su movimiento de flexo-extensión. Este es un bello momento en donde podemos observar la curación sutil de la zona, la vuelta a la normalidad del IRC en la zona que estamos tratando. El cuerpo, una vez establecido este movimiento respiratorio y por tanto pulsando su campo energético, el sistema nervioso central y periférico están de nuevo mejor conectados y ellos se encargarán de llevar toda la sanación y la salud a la zona.

La comunicación neurológica y eléctrica de la zona funcionará mucho mejor y el cuerpo sabrá llevar toda la actividad química, motora o fisiológica a la zona, para su recuperación. Por supuesto gracias a los movimientos de flexión y extensión cráneo-sacral la circulación sanguínea del cerebro, y de todo el organismo se mejorará considerablemente, sobre todo en las uniones de los huesos, tendones y ligamentos. Por ejemplo entre las suturas craneales existen micro venillas y tejido fascial que recobrarán su salud si desbloqueamos las suturas craneales. El cuerpo es suficientemente sabio para reencontrar su homeostasis.

Para ello se sigue la dirección de mayor facilidad o amplitud que se esté expresando, o lo que es similar, la dirección de menor resistencia, hasta encontrar un punto en el que todas las tensiones que actúan sobre la zona se equilibran mutuamente, y se produce lo que llamamos un punto de tensión equilibrada, un punto neutral o de balance, en el que nos sea más sencillo encontrar un nuevo equilibrio, en el que se compensen y disipen las tensiones.

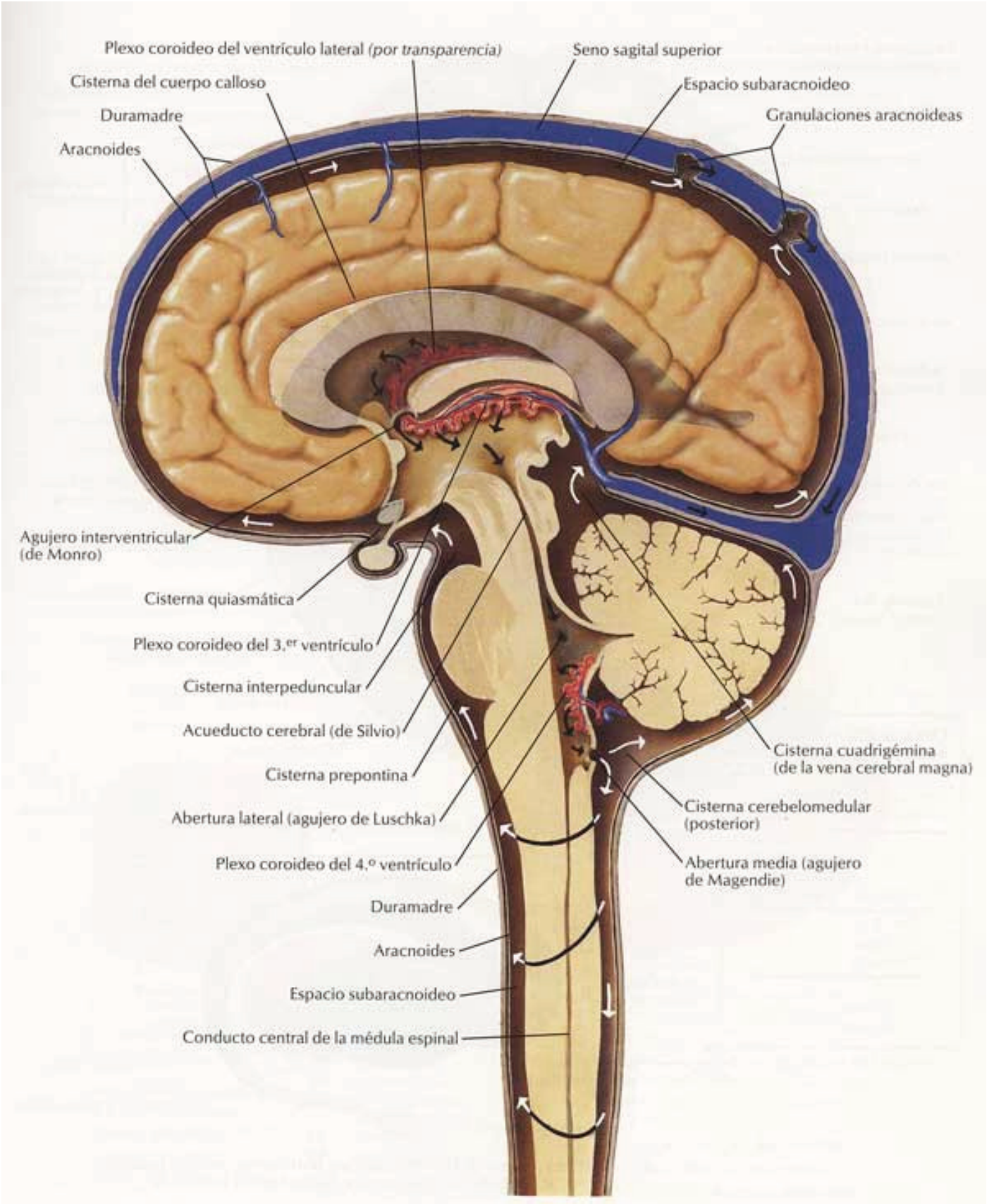
Plexo coroideo del ventrículo lateral *(por transparencia)*
Seno sagital superior
Cisterna del cuerpo calloso
Espacio subaracnoideo
Duramadre
Granulaciones aracnoideas
Aracnoides
Agujero interventricular (de Monro)
Cisterna quiasmática
Plexo coroideo del 3.er ventrículo
Cisterna interpeduncular
Acueducto cerebral (de Silvio)
Cisterna prepontina
Cisterna cuadrigémina (de la vena cerebral magna)
Cisterna cerebelomedular (posterior)
Abertura lateral (agujero de Luschka)
Plexo coroideo del 4.º ventrículo
Abertura media (agujero de Magendie)
Duramadre
Aracnoides
Espacio subaracnoideo
Conducto central de la médula espinal

Acompañar el movimiento en la dirección de facilidad, presenta un límite natural en el que no se puede ir más allá sin añadir tensión por parte del facilitador, porque en ese caso se trataría ya, de la técnica de exageración.

En el límite del movimiento natural facilitado, en el que las fuerzas se equilibran mutuamente, el facilitador promueve la espera en ese punto de menor tensión, hasta que se perciba la suavización de las tensiones. Este desarrollo suele requerir por su parte una atención precisa para poder facilitar y colaborar en el ajuste sutil de ese punto. Por ejemplo: en la práctica, al estar escuchando los parietales, se percibe que el derecho se mueve con naturalidad y simetría y el izquierdo presenta una rotación externa amplia y suave y una rotación interna disminuida y con resistencias.

Para promover que el parietal izquierdo pueda normalizarse se sigue la dirección de la facilidad, que sería la de la rotación externa hasta el límite de su movimiento natural. En torno a ese punto se espera, y se ayuda a que se estabilice en el punto de tensión equilibrada. Es posible que las tensiones se disipen desde ese punto, o que, a partir de él, necesite irse acomodando a las diferentes fuerzas que actúan sobre la zona con pequeños movimientos y paradas, que se acompañarán en cualquier dirección que se muestre menos en la de la vuelta.

Si después de realizarse la parada, el movimiento se desplaza hacia la rotación externa, la acompañaremos. Pero si, más adelante, el movimiento quiere volver a la rotación interna, lo impedimos. Si desde ahí se quiere mover hacia arriba, lo acompañaremos. Pero si después el movimiento quiere bajar, lo impediremos para que se puedan proporcionar todos los ajustes que el organismo necesite sin retroceder por el camino ya avanzado.

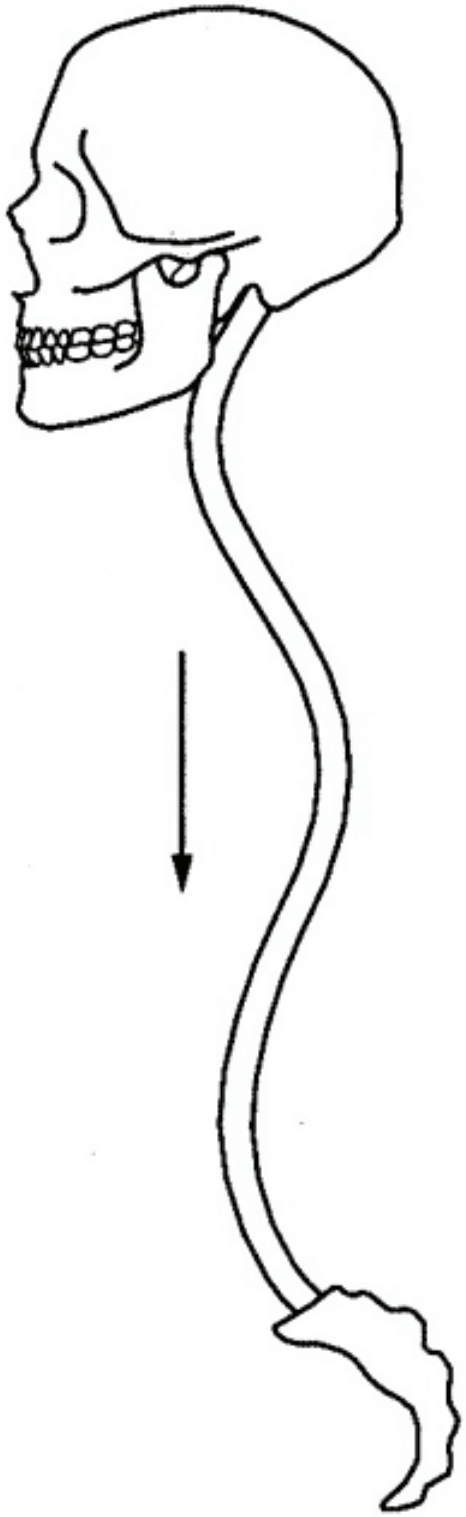

Fase de extensión

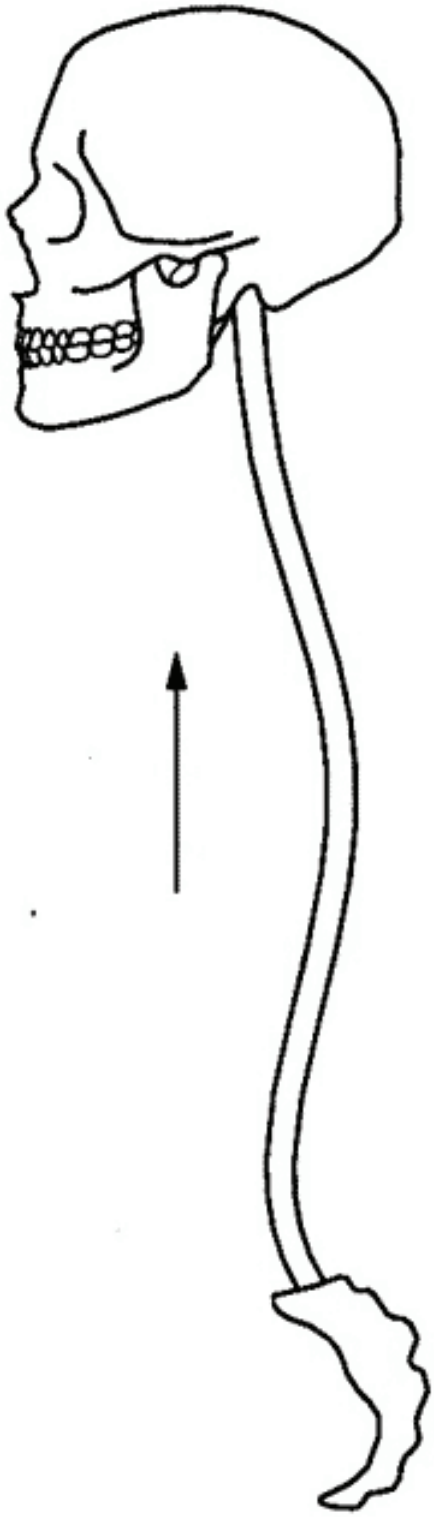

Fase de flexión

Exageración

La exageración, al igual que el punto de tensión equilibrada, es un proceso indirecto para recuperar la movilidad restringida y/o la libertad de expresión. Por ejemplo, supongamos que el parietal izquierdo muestra una buena movilidad en rotación externa y limitada en rotación interna. Para normalizarlo, no se trataría de llevarlo hacia la rotación interna, que es la que se encuentra en disfunción, sino que se acompaña el movimiento facilitado hacia la rotación externa hasta su límite natural, como se hacía en la tensión equilibrada. Lo que ocurre en la exageración es que, una vez que se ha llegado a ese punto de equilibrio, se continúa de forma suave y progresiva, aumentando la amplitud del movimiento en la dirección de la facilidad hasta la barrera fisiológica.

Obvia expresar que se debe respetar el tiempo y la forma en la que el organismo vaya realizando estos ajustes. Al realizar esta técnica, también es posible sentir cómo, una vez llegado al punto de tensión equilibrada y exagerar el movimiento facilitado, el tejido se alarga pero retiene la tensión, de forma similar a cuando estiras de una goma, efecto que se puede aprovechar para seguir con suavidad la tensión generada en la dirección de la corrección.

Cada vez que se afloja el tejido, se gana un poco más de recorrido en la dirección de la exageración. En este punto, se espera hasta que se vuelva a suavizar, repitiéndolo todas las veces que se precise hasta percibir que el movimiento fisiológico ya ha llegado a su límite o que se ha soltado la tensión retenida. Esto no debe de aplicarse sobre traumatismos agudos o cuando temamos que se pueden agravar los síntomas. Tampoco se debe aplicar sobre niños de menos de 8 años, pues, al no tener todavía sus barreras fisiológicas, delimitadas se podría ir mas allá de lo debido y aumentar la lesión.

DESCOMPRIMIR LA VÉRTEBRA ATLAS

TÉCNICA T.D.O.A.A. O DESCOMPRESION OCCIPITO-ATLA-AXIOIDEA.

Aquí se trata de dejar que el peso de la cabeza se hunda en nuestros dedos, entonces sentiremos el arco posterior del atlas. Con el meñique palparemos la cresta externa del occipital y suavemente y con la intención procuraremos fraccionar el occipital y separarlo del cuello. Tracción del atlas y tracción del occipital. En cualquier trastorno craneal como un dolor de cabeza, etc. se aconseja la T.D.O.A.A.

Descompresión O.A.A.
Con la cabeza en el aire, dejaremos descansar los seis dedos encima de las protuberancias occipitales y la dirección de los dedos irá hacia las órbitas oculares. La cabeza se quedará en el aire, sobre los punteos de los dedos. La cabeza se va hundiendo poco a poco y el efecto es visco elástico. Desde aquí podemos llegar hasta el arco posterior del atlas cuando los dedos se van hundiendo. Es fácil tocar la transversa del atlas pero es muy difícil tocar el arco posterior del atlas. Cuando esto pasa, los dos meñiques comienzan a trabajar con una pequeña tracción y el occipital se va separando del atlas. La sensación es de profundidad y tracción visco elástico y poco a poco las fibras van cediendo y el occipital poco a poco se va separando del arco del atlas.

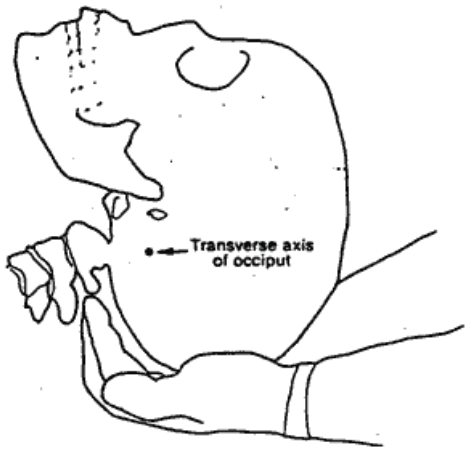

Nosotros aquí hacemos una inducción mental buscando la vértebra o segmento que queremos trabajar, lo demás el desenroscamiento del tubo dural, el cuerpo sólo lo hará. Aquí se trata de un sentido de profundidad y de tracción.

Si pretendemos que el líquido baje del tercero al cuarto ventrículo y de aquí a la médula, entonces tenemos que reblandecer esta zona.

DESCOMPRESION O.A.A.

TRACCION TUBO DURAL.

DESCOMPRESION S1 ESPINOSA L5

VAMOS A MEJORAR EL MOVIMIENTO RESPIRATORIO PRIMARIO DEL HIOIDEO

La musculatura hioidea es la musculatura del cuello, debajo del mentón y por tanto está muy relacionado con la liberación de la vía de la expresión. Retiraremos las cadenas o collares del cuello.
Dividiremos la zona en tres secciones la de arriba el suprahioideo, la media el hioides y la baja el infrahioideo. Observaremos los dos tendones de inserción del esternocleidomástoideo y entre ambos y por encima de la horquilla del esternón, colocaremos el dedo pulgar e índice o pulgar o corazón aquí en la musculatura infrahioideo, haciendo una especie de agarre o pinza. Podemos colocar la otra mano en el esfenoides para percibir el movimiento de expansión y contracción y así unirlo hacia la musculatura hioidea.
Con el mínimo contacto posible vamos a escuchar el movimiento respiratorio craneal en el infrahioideo, en el hioides y en el suprahioideo. Por tanto en contacto en la zona es mínimo y esperaremos hasta sentir el impulso rítmico craneal. Primero en el infrahioideo, escuchamos el ritmo, en el momento del borboteo o turbulencias lo seguimos en todas las direcciones le acompañamos en su proceso de desenroscamiento, hasta encontrar el momento de parada del pulso. Al poco volverá su ritmo craneal su pulsación con mayor simetría, fuerza y ritmo.
Haremos lo mismo con la musculatura hioideo uno o dos centímetros por encima y con el suprahioideo también uno o dos centímetros por encima de este último.
A través de la técnica de la quinesiología sabemos que el hioides se mueve en ocho direcciones posibles, arriba, abajo, izquierdo, derecho, delante, detrás, en un sentido de giro, en el otro. Esto nos indica que es el impulso rítmico craneal el que mueve el músculo complejo hioideo, en todas las direcciones.
También haremos el diafragma clavicular y el CV4 para reforzar la sesión.

COMPRESIÓN Y DESCOMPRESIÓN DEL ESFENOIDES

LA TÉCNICA DE COMPRESIÓN Y DESCOMPRESIÓN DEL ESFENOIDES

Cogemos el occipital con los dedos de ambas manos y con los pulgares las alas del esfenoides.
Lo primero que hacemos es la escucha durante varias respiraciones. Localizaremos el tipo de lesión, a ver que ala del esfenoides tiene mayor restricción o mayor movimiento distorsionado. Podemos tener un ala mayor más anteriorizada, o más alta que la otra, etc. Averiguaremos el lado que es el patológico.
Lo segundo es que seguiremos el movimiento de distorsión, el patológico, llevaremos el esfenoides un poco más hacia el lado de la lesión, con nuestra intención vamos a empujar el esfenoides hacia el lado patológico, para después hacer el unwinding.
Aquí acompañaremos a nuestras manos en todas las direcciones que el desenroscamiento nos lleve. A ver donde quiere ir, hacia arriba, hacia abajo, de lado, da igual la mano va a moverse en su libertad de distorsión. De repente el esfenoides volverá a su posición idónea.
Lo tercero que hacemos es relajar y permitir de nuevo el movimiento respiratorio normal del esfenoides. Cuando sentimos que el esfenoides está en extensión, aquí es donde vamos a fijar las alas del esfenoides y las vamos a llevar a más extensión o compresión todavía, este es el momento del vaciado del LCR.
Aquí impediremos que el esfenoides realice el llenado, evitaremos con nuestra intención que el esfenoides siga respirando, para hacer un Still Point y un Unwinding. Ahora hemos realizado el proceso de compresión del esfenoides.
También haremos lo mismo en el proceso de descompresión del esfenoides, por eso lo llamamos compresión y descompresión.
Recordemos los movimientos que el occipital y el esfenoides realizan, si el occipital hace flexión posterior el esfenoides hace flexión anterior. Los movimientos de flexión lo están dando el llenado y los de extensión el vaciado. Cuando ambos huesos llegan a su máximo vaciado, fijamos las alas, nuestra intención es fijar las alas. Después tendremos el balanceo multidireccional, lo mantendremos. Luego nos dará una parada, para después darnos un movimiento de más flexión y de más extensión.
Total que el tercer punto es compresión en extensión y dará comienzo su rebeldía o borboteo.
El cuarto punto es descompresión en flexión. Se realiza en máximo llenado y entonces nosotros le empujamos más en llenado, más hacia abajo, más en flexión o llenado y mantenerlo ahí. Luego regresaré con él y observaré los cambios sucedidos entre el extremo de la flexión y el extremo de la extensión todo lo que hemos ganado en el movimiento del esfenoides. De eso se trata, de liberar todo lo posible el movimiento del esfenoides.
Es muy importante y complejo el movimiento del esfenoides.

Este hueso craneal es de vital importancia, ya que el quiasma óptico se apoya en las alas del esfenoides y éste controla parte de la tensión de las membranas del cerebro y, por tanto, una torsión en su movimiento afectará en una torsión en las membranas del cerebro. A su vez las membranas torsionarán los senos vasculares, tanto el seno sagital, como el seno recto que es el que alimenta los nervios ópticos. Si liberamos el esfenoides de su torsión estaremos inervando los vasos vasculares de la cabeza, o sea, mejorando el riego circulatorio. Cualquier distorsión del esfenoides es una distorsión de la membrana vertical y de la membrana horizontal

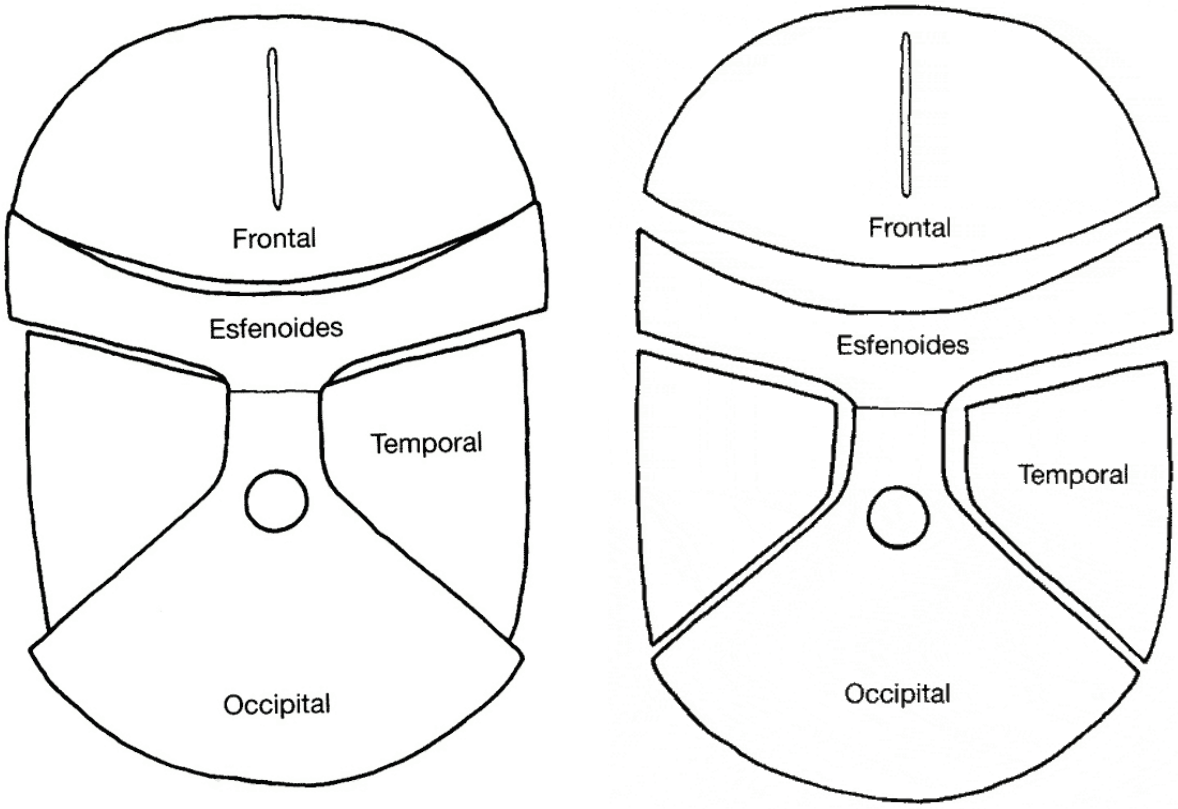

En resumen:

1- ESCUCHA DEL IRC, SEGUIMOS SU MOVIMIENTO.
2- EN LA FASE DE EXTENSIÓN HACEMOS LA COMPRESION LO SUJETAMOS E IMPEDIMOS QUE SIGA RESPIRANDO.
3- BORBOTEO, DESENROSCAMIENTO Y PARADA.
4- AHORA EN LA FASE DE FLEXION HACEMOS LA DESCOMPRESION.
5- MANTENEMOS AHÍ. BORBOTEO.PARADA
6- VUELTA DEL RITMO CON MAYOR AMPLITUD

Paras seguir el movimiento del ritmo tendremos un contacto con la piel de gramos con nuestro pulgar y en dirección ocular hacia los ojos.
Podemos frotar fuertemente los pulgares para aumentar la temperatura de los receptores y mejorar la sensibilidad de nuestros dedos, Pues el movimiento del esfenoides es más sutil que el de los demás huesos del cráneo.
Las alas del esfenoides están fuera de los puntos de acupuntura. Cuando nos duele la

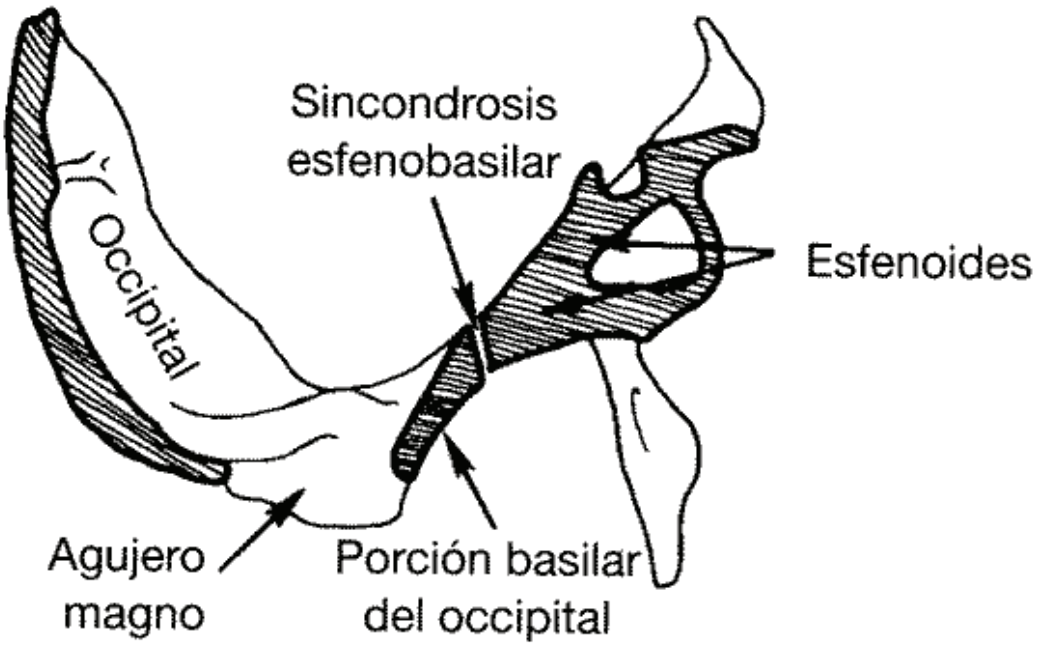

cabeza solemos masajear ahí en las sienes, donde están las alas del esfenoides, encontrando un alivio temporal.
Pero al no poner la técnica y la intención no liberamos el movimiento del esfenoides en toda su perfección.
Como anécdota algunos filósofos antiguos decían que la parte de ángel que tiene el ser humano es a través de las alas que tiene escondidas en el interior de la cabeza. Es de vital trascendencia el movimiento de este hueso que se conecta con el hueso frontal, con los temporales, los zigomáticos, con los parietales y el occipital y con los huesos del rostro.
Cualquier modificación del esfenoides por impactación en el cráneo en cualquier sitio provocará diferentes adaptaciones membranosas que ocasionarán restricciones de movilidad por algún sitio y aumento de movilidad por otros, para compensar el traumatismo. Esto es lo que llamamos tensiones reciprocas.
Hemos visto que el hueso frontal y el hueso parietal y la compresión y descompresión del esfenoides trabajan en la membrana vertical, la hoz del cerebro.

VOLVER A HACER EL CV4

Después de hacer los huesos craneales y la mandíbula deberemos de volver a hacer un CV4, o sea volver a hacer una parada y ajuste del occipital.
Paramos el ritmo del occipital en el momento del vaciado, e impedimos el llenado y entonces va ha venir un borboteo mayor todavía que los anteriores. Vendrá una parada y volverá el nuevo ritmo con más amplitud y simetría.
El realizar el CV4 al final de la sesión es como hacer una copia de seguridad a un ordenador. Le pedimos al cuerpo que no se olvide del trabajo que hemos hecho. Realizamos de nuevo esta técnica para después de haber realizado los diferentes ajustes de las membranas craneales, o sea después de haber relajado las tensiones craneales o del ATM, al final de la sesión tendremos una nueva estabilidad craneal y por tanto tendremos que volver a la sincondrosis esfeno-basilar para volver ha realizar un nuevo ajuste basado en el nuevo acople general de toda la cabeza. Por tanto realizaremos un CV4, aunque tenga un buen ritmo en el CV4 deberemos hacer una parada para que entre en memoria un nuevo programa.
Seguramente ahora notemos un buen ritmo en el occipital y en el mastoides inclusive.

TRACCIÓN DEL TUBO DURAL

TECNICA DEL RECORRIDO MÉDULAR O TRACCION TUBO DURAL

Hay que hacerla con la imaginación.
Con la cabeza aplomada y los dedos hundidos en la región occipital notaremos una sensación viscosa elástica en nuestros dedos, como de mantequilla. A continuación arrastramos el occipital un poco hacia nosotros, cerramos los ojos y cada vez producimos un poco más de tracción de la médula espinal y con la mente imaginamos éste recorrido a través de las vértebras cervicales, de ahí a las dorsales, lumbares, hasta terminar en el sacro.

Percibiremos qué parte de la médula está atascada mediante una sensación viscosa. Aquí haremos una parada, regresaremos un poco atrás y haremos que se libere. Es en este momento que sentimos un borboteo o temblequeo en la médula y paramos esperando a que se ajuste. Una vez logrado esto, seguiremos nuestro viaje por el tubo medular fraccionando cada vez un poco más. Si volviésemos a sentir una resistencia en esta tracción, volveríamos a realizar la operación antes descrita.

Con esta manipulación también liberamos la tensión en el occipucio, atlas y axis.

A partir de aquí hacemos el viaje imaginativo en donde se produce la descompresión del tubo dural hasta llegar al sacro, o lo que es lo mismo realizamos el viaje por la médula hacia abajo, segmento a segmento. La sensación es como la de una goma que se va estirando poco a poco. Cuando se para, es que hay un bloqueo.

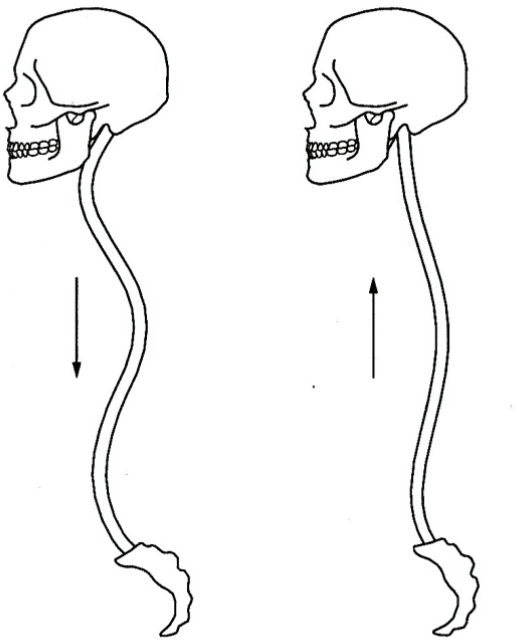

Fase de extensión Fase de flexión

Nosotros sólo hacemos una inducción espacial, el cuerpo hace el desenroscamiento del tubo dural, él sólo.

Las yemas de los dedos van a arder, a quemar, que es sinónimo de la descarga de los músculos extensores cervicales.

Las hernias postero-laterales son tratables. Sin embargo, en los derrames craneales esta técnica está desestimada.

La médula espinal siempre está en movimiento de subida y bajada y con ella los pares raquídeos, por ello los agujeros de conjunción son tan grandes.

BALANCEO CRÁNEO-SACRAL

BALANCEO CRÁNEO-SACRAL

Le pedimos al paciente que se ponga decúbito lateral y una mano buscará el occipital y la otra se pondrá en el sacro. Aquí tenemos que regular, igualar y devolver el ritmo natural general del cráneo y de todo el sistema dural, hasta el sacro.
Nos ponemos en escucha en el cráneo y en el sacro. Sentimos los movimientos de flexión y extensión en ambas partes.
Tanto el sacro como el occipital deben de subir en la extensión y bajar en la flexión, esto es un buen ritmo.
Puede ser que un paciente tenga un movimiento de flexión en el sacro y otro de extensión en el occipital. O sea, el occipital baja y el sacro sube, en este caso tendremos una distorsión del saco dural.
Será el sacro el que normalmente esté lesionado, ya que el occipital es el que mandará el movimiento al sacro a través de la comunicación fibridal de las fascias o meninges, del canal medular.
Para ajustar el sacro lo bloqueamos en el momento de la flexión, del vaciado del IRC y le dejamos que borbotee y se desenrosque. Después viene el silencio y tras éste el sacro iniciará el ritmo en el mismo sentido direccional que el cráneo.
Si sentimos el ritmo en el cráneo y en el sacro, seguro que estará en todo el tubo dural.
Cuando el occipital hace el llenado, en el momento en que el occipital se abre, el sacro hará el movimiento de retroversión o nutación, es en este instante cuando la punta inferior del cóccix sube un pelín hacia arriba por delante y la base del sacro baja hacia atrás, a este es el momento del llenado del líquido cefalorraquídeo o extensión cráneo-sacral. Este movimiento de retroversión o nutación de la pelvis es el típico que recomiendan algunos ejercicios de yoga, o en los estiramientos de cadenas musculares

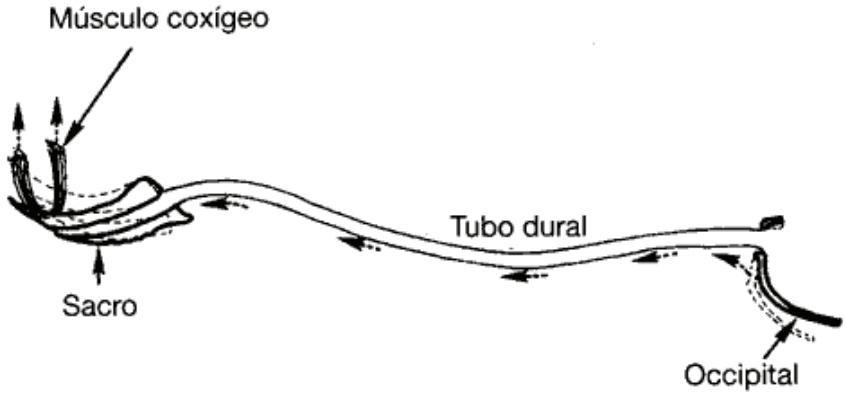

Hipertonía coxígea que induce la flexión del sistema craneosacro.

incluso hay muchos osteópatas y quiroprácticos que lo recomiendan para aliviar la exagerada presión que a veces existe en la zona lumbar.
Y a la inversa sucederá lo contrario, cuando el occipital se cierra, el cóccix se inclina hacia atrás a la vez que sube un poquito y la base del sacro se inclina hacia delante a la vez que baja un pelín, este es el movimiento de contranutación o contraversión. Este es el momento de la flexión del sistema cráneo-sacral. Esta es la posición del cuerpo que hace que saquemos el culo hacia atrás, tan típica en algunas mujeres y que fuerza y pellizca algunos nervios de la zona lumbar, provocando en muchos casos la ciática y los dolores lumbares y problemas en las piernas, en el sistema reproductor, excretor y digestivo.

INDUCCIÓN DEL PUNTO DE QUIETUD EN EL SACRO

Para inducir un punto de quietud en el sacro, la mano del terapeuta descansa sobre aquél. Se sigue el movimiento sacro durante la fase de flexión o extensión, sea cual fuere la que parezca ofrecer mayor excursión. Se opone resistencia durante varios ciclos al intento del sacro del paciente por volver a la posición normal hasta que cese el movimiento inherente del sistema craneosacro. Ya se ha inducido el punto de quietud.
Varios factores pueden tenerse en cuenta al seleccionar el punto del cuerpo del paciente donde inducir el punto de quietud. La selección puede basarse en la conveniencia cuando, p. ej., el terapeuta está sosteniendo el sacro o los pies y no quiere alterar el cuerpo del paciente cambiando de posición. Tal vez se base también en un deseo de controlar el efecto del punto de quietud inducido en una parte dada del cuerpo. El contacto manual con las partes del cuerpo dolorosas es innecesario porque, con la práctica, los puntos de quietud se inducen en casi cualquier parte del cuerpo del paciente. El movimiento tal vez se palpe en una región del cuerpo con una restricción cuando el terapeuta quiera evaluar el efecto de un punto de quietud sobre la restric-

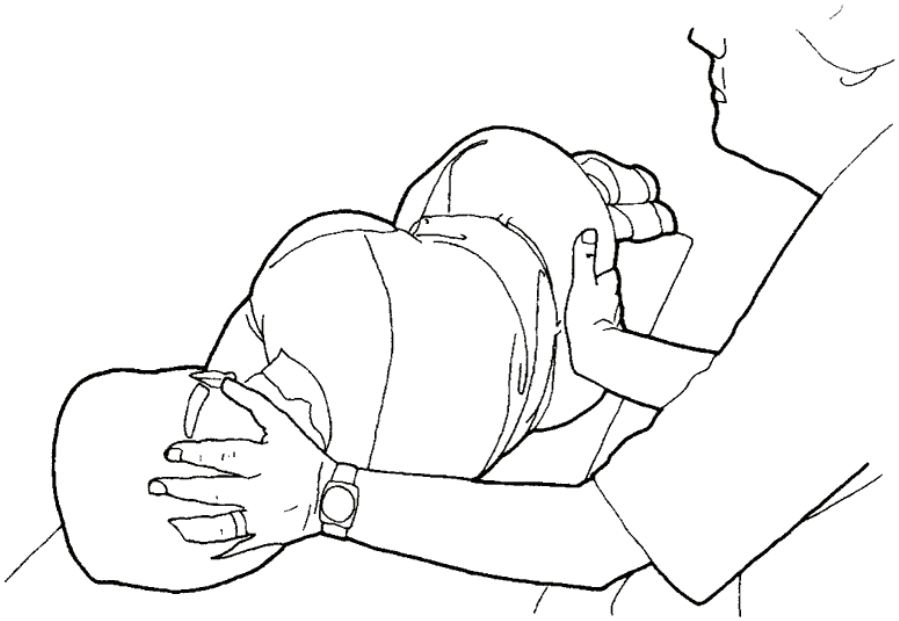

Ilustración 3.9.
Exploración de la sincronía del movimiento entre el occipital y el sacro.

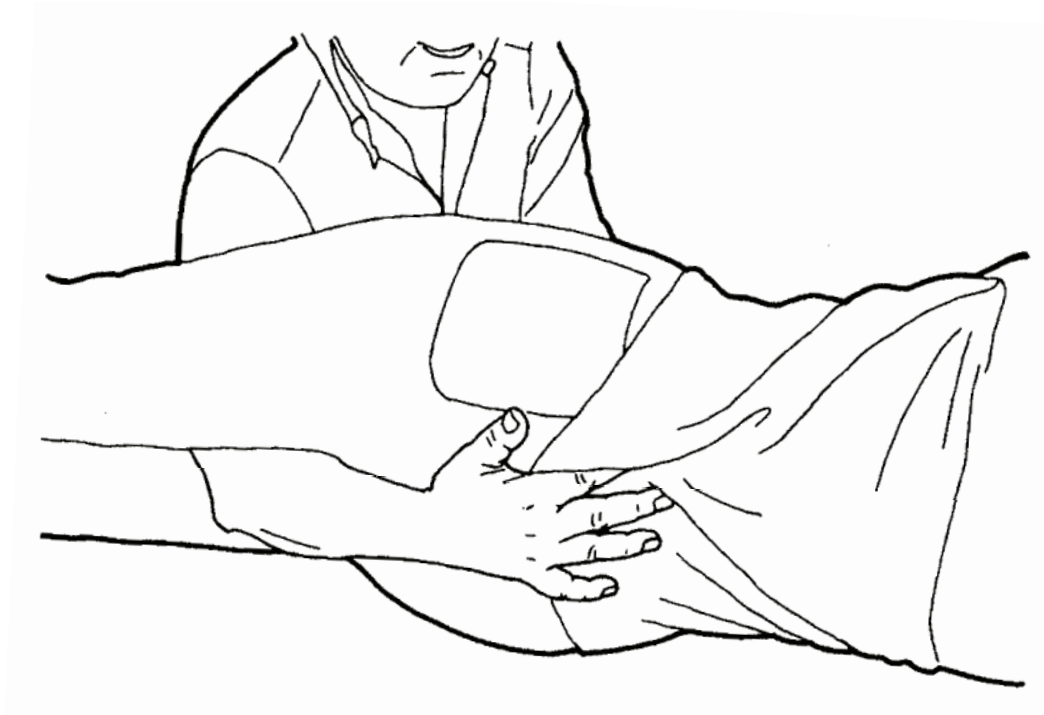

Ilustración 3.8B.
Exploración del sacro con el sujeto en decúbito lateral.

ción de esa área. El método más conveniente para monitorizar este efecto es posar la mano o manos sobre el área en cuestión durante el procedimiento.
La inducción de un punto de quietud en las extremidades cuando, p. ej., se intenta evaluar y tratar a un paciente pediátrico que no coopera es un medio excelente para obtener su cooperación. La experiencia del punto de quietud es agradable para los pacientes. El niño aprende pronto a asociar el tacto con la experiencia placentera del punto de quietud. La cooperación se asegura con esta asociación y se crea el ámbito para iniciar un proceso terapéutico mutuamente beneficioso. Es beneficioso para el terapeuta, por la satisfacción que le reporta y por la experiencia formativa. Una vez conseguida la confianza y cooperación, podrá aplicarse un tratamiento más específico y eficaz. Recomendamos sobre todo este método para desarrollar el entendimiento y la cooperación con niños autistas.

Descripción de la posición Invitando a la quietud Las técnicas de escucha y/o modificación del ritmo craneosacral promueven la homeostasis y el libre flujo de los líquidos, lo cual desarrolla un aumento de potencia y favorece los estados die quietud corporal, emocional, mental e incluso espiritual, dependiendo del nivel al que se acceda y desde el que se escuche.
La técnica se puede aplicar en cualquier lugar del organismo utilizando los mismos principios de realización, aunque suele responder con mayor prontitud y potencia desde el cráneo o el sacro.
Inducir un punto de quietud consiste en: colocar delicadamente las manos sobre la

Ilustración 3.8C.
Exploración del sacro con el sujeto en decúbito prono.

zona en la que se quiera realizar y prestar atención a la simetría, amplitud y facilidad del movimiento. Se acompaña el movimiento de mayor facilidad hasta el máximo de su recorrido y se dificulta su vuelta. En el siguiente ciclo, se vuelve a seguir el movimiento facilitado hasta su límite y se vuelve a impedir su retorno, hasta que al cabo de varios ciclos el organismo se detiene al final de dicho movimiento. Es entonces cuando se produce un punto de quietud global. Durante este punto de quietud, se permanecerá a la espera hasta que el movimiento surja de nuevo por sí solo. En este momento se volverá a sintonizar con los parámetros anteriores que indujeron a la realización de la misma y se valorará si se vuelve de nuevo a efectuar la misma operación, o bien si se pasa a otro punto.

Es frecuente que poco antes de entrar a un punto de quietud el organismo responda con pequeñas vibraciones, tirones, pulsaciones, incremento del dolor o su resurgimiento en lesiones o tensiones antiguas. También puede darse el conectar con patrones emocionales contenidos. Todo ello suele cesar una vez que la quietud, en la que se puede reconocer una profundización en la respiración, una disminución del tono muscular, suspiros, sueño, en ocasiones una ligera transpiración al principio y con frecuencia una desconexión sensorial.

De mantenerse un tiempo esta desconexión sensorial suele producirse una reducción de temperatura y una percepción de uno mismo diferente, en la que se aminoran pensamientos, emociones y sensaciones similares a los estados contemplativos.

Inducir un punto de quietud desde los pies: se sitúan las manos del facilitador sobre, lateralmente o por debajo de los pies, y se procede conforme la explicación anterior. Se acompaña el movimiento facilitado, por ejemplo rotación externa, y se dificulta su regreso (rotación interna) hasta su detención.

Inducir un punto de quietud desde el sacro: con la mano del facilitador bajo el sacro se valora su flexión-extensión y se acompaña el movimiento facilitado, dificultando su regreso durante varios ciclos hasta su parada.
EV4, consiste en facilitar un punto de parada en Expansión del 4° Ventrículo (EV4), que corresponde con la fase de inhalación-flexión-rotación externa. En EV4 se produce un ensanchamiento y llenado de los ventrículos,(lo contrario que en CV4). Al mismo tiempo desde la zona lumbar ascienden los fluidos y la potencia acumulada en el polo inferior del sistema.
EV4 desde el sacro: Sintonizar con la flexión-extensión, que en el sacro se percibe cuando el cliente se encuentra tumbado, como una elevación del vértice y el cóccix hacia el techo y un descenso de la base del sacro hacia el suelo en la flexión.

Facilitar la flexión, dificultar la extensión hasta su aquietamiento en la flexión

EL IMPULSO RÍTMICO CRANEAL EN LAS PIERNAS

LA ESCUCHA EN LOS PIES Y EN LAS PIERNAS

Colocamos suavemente nuestras manos en el dorso de los pies y nos disponemos a escuchar el ritmo fluídico del LCR en los pies. El movimiento es de expansión y contracción, así como también hay una componente de rotación interna en la contracción y externa en la expansión.Es muy probable que no sintamos ningún impulso rítmico craneal en las piernas y que por tanto tengamos que desenroscar y eliminar un gran número de tensiones o bloqueos energéticos en toda la pierna e incluso en las caderas y en el sacro. Iremos desatando las líneas de tensión a lo largo de las piernas parando en las zonas que así lo requieran para mantenernos ahí en una transmisión de energía que libere el bloqueo.Después notaremos que el impulso rítmico craneal vuelve en esa zona.Si la zona es problemática y nos interesa profundizar en ella induciremos una parada del impulso rítmico craneal para volver a encontrarnos con un desenroscamiento de las líneas de tensión efectuando una sanación en los tejidos más profundos. Nuestra intención o el ojo de la mente, son los que se proyectan hacia el interior del cuerpo del paciente.Cuando hayamos conseguido que pulse las piernas un poco, podremos notar como entre la pierna derecha o izquierda existe desequilibrio. Podemos notar como una pierna pulsa y la otra no pulsa. En este caso induciremos una parada a la pierna que pulsa llevando con nuestra intención el líquido cefalorraquídeo hacia la pierna que no pulsa. Cuando consigamos que la pierna con más debilidad pulse, mantendremos y acompañaremos esta pulsación durante varios ciclos. Después dejaremos de inducir el punto de parada a la otra pierna permitiendo que ambas piernas efectúen el movimiento respiratorio primario. Ahora muy seguramente nos encontremos con que cada pierna pulsa a un ritmo distinto a la otra. Ahora será el momento en que forzaremos una parada o Still Point a una pierna y de seguido a la otra. Mantendremos esta parada con su desenroscamiento o unwinding durante el tiempo que sea necesario hasta que venga el silencio neurológico y retorne el movimiento respiratorio primario. Ahora prestaremos mucha atención a percibir la simetría de ritmo en ambas piernas, si no fuera así será el momento de repetir de nuevo todo el proceso o técnica cráneo-sacral.Este ritmo existe en cualquier parte del cuerpo. Lo escucharemos también en las rodillas, los muslos y los iliacos. Lo abajo escrito Autor: John Upledger Una de las formas más sencillas de aprender a modificar con suavidad el ritmo del sistema craneosacro es empezar por los pies. Mientras descansan los talones en las manos en movimiento, se «sintoniza» con la rotación externa (la fase de flexión del ritmo craneosacro), vuelta a la posición neutra, la excursión hacia la rotación interna (extensión craneosacra), etc., a medida que el ritmo se repite.
Mientras descubres este movimiento, contesta estas preguntas. ¿Parece simétrico el movimiento? ¿Giran los pies externa o internamente con mayor facilidad? Como ejemplo, digamos que el pie izquierdo gira más hacia fuera que el derecho, y que ninguno de los dos pies gira internamente con la misma facilidad o hasta donde lo hacen externamente. Para cambiar esta situación todo menos perfecta, acompaña ambos pies hasta la amplitud extrema de movimiento que puedan alcanzar con la máxima facilidad. En

nuestro ejemplo, esto significa que acompañes ambos pies durante la rotación externa. Cuando los pies se hayan movido todo lo posible en rotación externa (en este caso, el pie izquierdo gira externamente más que el derecho), opón resistencia a que vuelva a la posición neutra deteniendo el movimiento con las manos. No hagas más fuerza en rotación externa; sólo opón resistencia a la vuelta a la posición neutra de los pies situados en posiciones extremas de rotación externa.
Mientras se opone resistencia a la vuelta a la posición neutra al aplicar una fuerza suave sobre los pies del sujeto, otro examinador, que vigila la cabeza, sentirá una resistencia sutil a la vuelta de los huesos del cráneo a la
posición neutra y a la fase de extensión del ritmo craneosacro. La vuelta a la
posición neutra y el movimiento de extensión se producirán en la cabeza, pero con
menos facilidad. Este cambio perceptible en la cabeza se debe a la resistencia ejercida al manipular los pies del sujeto. A medida que el sistema craneosacro vuelve a la fase de flexión, apreciarás un movimiento añadido en rotación externa en uno o ambos pies.
Se sigue esta rotación externa muy de cerca. Se llega con cuidado al límite articular, igual que si mantuvieras un sedal de pesca tenso al sacar un pez del agua, o como mantendrías el parachoques delantero de un automóvil pegado al parachoques trasero de un coche que estás empujando. Cuando la rotación externa alcanza el límite de su nueva amplitud de movimiento y trata de volver a la posición neutra, las manos del terapeuta se vuelven de nuevo inamovibles. El resto del sistema craneosacro volverá a su pesar a la posición neutra. Luego, ante la nueva resistencia incrementada, pasará a la fase de extensión. Este proceso puede presenciarlo un examinador que controle la actividad situado a la cabeza del sujeto.

Cada vez que los pies giran un poco más externamente, se llega con cuidado al límite articular y se opone resistencia a la rotación interna. Después de algunas repeticiones (el número diferirá, por lo general entre 5 y 20), el movimiento total del sistema craneosacro se detendrá, completamente inmóvil. Esto se llama punto de quietud.
El punto de quietud se ha inducido por la resistencia que ejerce el terapeuta al movimiento fisiológico en los pies del sujeto. Suele anunciarse con irregularidades macroscópicas en el ritmo craneosacro que se manifiestan por todo el sistema. El sistema craneosacro puede estremecerse, pulsar o balancearse. Al tiempo que el terapeuta sigue ejerciendo resistencia a la vuelta a la posición neutra del movimiento fisiológico de los pies, la actividad del sistema craneosacro se detendrá finalmente.
Hemos registrado eléctricamente el punto de quietud durante parte de nuestro trabajo con el doctor Zvi Karni (APÉNDICE c). A medida que nos acercamos al punto de quietud, el sujeto experimenta varios cambios. En nuestro sujeto hipotético, la excursión de la pierna izquierda en rotación externa fue mayor que la de la derecha. Ambas giraron externamente más de lo que lo hicieron internamente. Por tanto, podría deducirse que hay una disfunción somática en la articulación sacroilíaca derecha. Probablemente haya una restricción en una posición de flexión con el vértice del sacro anterior. A medida que la llegada al punto de quietud se vuelve inminente, es probable que el sujeto experimente una exacerbación del dolor presente en el área lumbar afectada, o la recurrencia de un dolor conocido y antiguo, ahora latente. El sujeto también experimentará cambios en los patrones respiratorios, y probablemente algo de transpiración. Prosigue ejerciendo resistencia hasta que el cuerpo haga un esfuerzo armónico y concertado contra la acción de las manos (en este caso, hasta que los pies giren externamente).

Durante el punto de quietud, todo se relaja. El dolor mencionado antes desaparece. La disfunción somática sacroilíaca tal vez se corrija de forma espontánea, en ocasiones con un «chasquido» apreciable. La respiración se torna muy relajada, y parece desaparecer toda tensión muscular.
El punto de quietud puede durar desde unos pocos segundos hasta unos minutos. Cuando concluye, el sistema craneosacro reanuda su movimiento, por lo general con una simetría mejor y una amplitud mayor.
Una vez inducido el punto de quietud, sólo hay que vigilar. Se repara en cualquier cambio en la cualidad y amplitud del movimiento de los pies. Si las excursiones en rotación interna y externa se restablecen con igualdad, y si mejora la simetría izquierda derecha del movimiento, no se requiere nada más. Si, a tu entender, el movimiento no es satisfactorio, tal vez repitas el procedimiento hasta llegar a otro punto de quietud. Cada repetición devolverá un poco más la anormalidad a lo normal y será beneficioso para el paciente.
Nunca hemos superado más de diez repeticiones con el punto de quietud durante la misma sesión de tratamiento. Sin embargo, no tenemos constancia de otro efecto secundario que una relajación extrema y somnolencia.
El punto de quietud está contraindicado en casos de hemorragia intracraneal y aneurisma, porque los cambios en la presión del líquido intracraneal pueden ser perjudiciales para el paciente.
Con práctica, la técnica descrita para la inducción de un punto de quietud usando los pies puede aplicarse en cualquier parte del cuerpo. Es cuestión de determinar la dirección de mayor facilidad y amplitud de ritmo craneosacro fisiológico. Sigue este movimiento hasta su punto de quietud fisiológico, y opón resistencia a su vuelta. Llega al límite articular con cada ciclo hasta alcanzar un punto de quietud de la función del sistema craneosacro. Una vez se supere el punto de quietud y se reanude la actividad mejorada del sistema craneosacro, el terapeuta monitorizará y evaluará los nuevos patrones de movimiento fisiológico.
El punto de quietud se induce en la mayoría de los casos en la cabeza y el sacro. Las técnicas aplicadas en estas partes anatómicas suelen ser eficaces más rápidamente que cuando se aplican en otras partes del cuerpo. El objetivo es sencillamente modificar la actividad del sistema craneosacro.Autor: John Upledger

Posición del cliente: Tumbado sobre la camilla en decúbito supino.
Posición del terapeuta: Para la escucha desde los pies: A) Sentado, con los tobillos o talones de los pies sobre las manos. De pie, dejando las manos sobre o en el lateral de ambos pies. Para la escucha desde el sacro: Sentado, en el lateral de la camilla con la mano bajo el sacro.
Posición de las manos: Para la escucha desde los pies:
-Las manos reposan sobre o en el lateral de ambos pies. Las manos se colocan bajo los tobillos o talones
de los pies y éstos reposan sobre ellas.
Para la escucha desde el sacro: Una mano se sitúa bajo el sacro en sentido longitudinal, apuntando los dedos hacia la cabeza, de manera que las apófisis espinosas quedan en el centro, entre los dedos medio y anular.
Movimiento: Los pies responden al MRP como rotación externa y flexión dorsal en inhalación y rotación interna y flexión plantar en exhalación. El sacro realiza flexión y extensión.

EL IMPULSO RÍTMICO CRANEAL EN LA MANDÍBULA

tLa mandíbula como todo el cuerpo recibe un impulso respiratorio craneal que se puede ver y entender como una expansión de la mandíbula, apertura de sus cóndilos, luego una anteriorización de la mandíbula y en la contracción la mandíbula se vuelve a su posición. El movimiento es sencillo, en la flexión se separan un poco los cóndilos o articulación con el cráneo y se anterioriza y en la extensión el mismo movimiento pero contrario, de vuelta a su posición neutra.

El movimiento de la mandíbula se puede considerar muy importante por la cantidad de tensiones que pueden repercutir en el complejo mandibular. Las cosas que no se han dicho, la rabia no expresada y muchas otras emociones reprimidas, pueden ir a somatizarse en el complejo mandibular. Esta como muchas otras tensiones craneosacrales, pasan desapercibidas y son de baja importancia y difícil solución para el sistema medico actual.

Todos podemos tener tensiones en la mandíbula que en el movimiento de expansión contracción se percibe una des-sincronía entre el lado derecho y el izquierdo, o el lado derecho de la mandíbula si que hace su movimiento correcto y el izquierdo lo realiza en sentido contrario, o el movimiento es inexistente en un lado o en ambos, etc.

La corrección se realiza como siempre, primero percibir el movimiento respiratorio primario durante varias respiraciones, hacer un análisis del movimiento, desatar el nudo de energía que exista en la mandíbula y sus alrededores, luego vendrá una parada del movimiento respiratorio primario, mantenemos las manos ahí realizando una trasmisión de energía, el M.R.P. volverá después de unos segundos o minutos. Volver a percibir ese M.R.P. y repetir todas las veces que sea necesario. En muchas ocasiones puedes enviar la energía del M.R.P. de un lado de la mandíbula al otro mediante tu intención y así ayudar a equilibrar el movimiento simétrico de la mandíbula.

Obviamente las tensiones en las encías de los dientes o en las meninges o fascias del cráneo e incluso las tensiones o lesiones en las piernas y caderas pueden afectar al M.R.P. de la mandíbula, mediante la comunicación fibridal.

Las tensiones en la mandíbula son la causa del bursismo y por tanto de la prematura desgaste de la articulación mandibular y de los dientes.

EL IMPULSO RÍTMICO CRANEAL EN LOS HUESOS CRANEALES

LA TÉCNICA PARA DESBLOQUEAR LOS HUESOS PARIETALES.

Sabemos que el levantamiento del frontal, del parietal y la compresión y descompresión del esfenoides actúan sobre la membrana vertical, o sea, la hoz del cerebro y la hoz del cerebelo. A través del levantamiento del frontal estamos levantando la hoz del cerebro frontalmente o en su zona anterior. Levantando los parietales levantamos la hoz en sentido ascendente. O al hacer el CV4 también afectamos a esta membrana sagital.
Los parietales tienen dos tiempos en su movimiento: primero elevación y después separación.
Colocamos los tres dedos, el índice, medio y anular en las prominencias de los parietales. Los pulgares cruzados colocados a ambos lados de la sutura sagital. El movimiento es: sube, luego sé abre la sutura sagital, luego cierra la sutura sagital y luego baja. Este es su ritmo funcional, dos ritmos subir y abrir y cerrar y bajar.
Nuestro trabajo será el de igualar simetrías entre ambos parietales, tanto en el ritmo, como en la intensidad y en la apertura.
Puede ser que nos cuesten varios intentos, varios Still Point y unwinding, pero estaremos ahí hasta que lo consigamos.
De nuevo tendremos que realizar los ocho pasos que anteriormente hemos descrito en el ajuste del parietal.

El contacto es suave y tenemos que notar la sensación de que el hueso se imanta y se pega a los dedos en la parte más prominente del parietal. Siguiendo la línea central de la nariz estaremos en la sutura sagital, y nunca taparemos con los dedos esta sutura, para permitir su apertura y cierre.
De nuevo también podemos aplicar una ligera fuerza física de separación de los parietales sobre su sutura sagital si la lesión es muy fuerte y persistente. En cualquier caso en que usemos el trabajo osteopático sobre una sutura lo haremos suave, progresivo y mantenido por unos minutos. Mas vale poca fuerza pero mantenida cinco minutos que

mucha fuerza en pocos segundos. También pondremos la intención para que el líquido cefalorraquídeo vaya hacia la sutura que estamos separando con un tacto suave pero efectivo. Este trabajo es seguro y efectivo. Se trata de enviar con la voluntad al líquido cefalorraquídeo para que vaya hacia el lado de la sutura que estamos abriendo ligeramente con nuestras manos. Al hacerlo así evitamos que se pueda lastimar la fascia que se encuentre en el interior de las suturas. Es una fina membrana de fascia, por donde circula el líquido cefalorraquídeo.

Ajustar los huesos palatinos Los palatinos al igual que el vómer se pueden tocar, nosotros pondremos muy suavemente dos dedos al fondo de la bóveda bucal, del paladar duro y los palatinos se encontrarán a cada lado del vómer.Si la boca es pequeña como la de un niño entonces lo haremos con un sólo dedo en un palatino y luego el otro palatino con un dedo.Sentiremos el movimiento respiratorio de los palatinos en la flexión craneal, como realizan una rotación externa y en la extensión hacen una rotación interna. O notaremos como descienden y lateralizan. Aquí tenemos el dedo en la entalladura del vómer, a cada lado del vómer se encuentran los palatinos.

Observaremos como el movimiento del esfenoides influye en el descenso de los palatinos, sobre todo a través de las apófisis pterigoidea. Es como una palanca. Entonces notaremos en los dedos como un descenso y una apertura, un ascenso y un cierre. Flexión rotación externa extensión rotación interna.La lesión de los palatinos puede ser como la del vómer, cada palatino puede rotar en su eje, pues son individuales, o en traslación lateral, estos giros son movimientos patológicos.Otras patologías que pueden provocar la alteración mecánica de los palatinos junto con el vómer son: patologías auditivas, del nervio trigémino, acúfenos, alergias respiratorias de las vías altas, trastornos en la deglución, trastornos de las cuerdas vocales, defectos en la vocalización, infecciones de garganta o de encías, etc.Parece que los palatinos actúan de caja de resonancia, cuando hablamos los palatinos están vibrando, moviéndose.Aquí realizaremos el test con dos dedos pero a la hora de tratar lo realizaremos con un sólo dedo en el lado de la lesión de la falta de movilidad.

Llevaremos el hueso palatino lesionado a más lesión para luego acompañarlo a su lugar y a su movimiento respiratorio fisiológico. Primero potenciarle la lesión para hacer el desenroscamiento ahí, luego el sólo volverá a su sitio y entonces es cuando hacemos la parada en el vaciado a los dos palatinos juntos. Impedimos el llenado y vendrá otro desenroscamiento, giramos con nuestra intención y con el ojo de la mente el desenroscamiento a todos los sentidos que el tejido nos lleve. Es como seguir con la mirada la zona a tratar. Luego vendrá la parada neurológica y al poco volverá en impulso rítmico craneal mejorado. Realizar varias veces todo el proceso ayudará a mejorar esta zona tan importante.Procuraremos poner toda la energía posible en el interior del paciente para con el ojo de la mente disolver las posibles tensiones en las suturas palatinas y así devolver el movimiento respiratorio primario en la zona con un buen ritmo y simetría.Un proceso que sucede con los niños

que nacen por cesárea es que la osificación de los palatinos sucede muy prematuramente de manera que el paladar tiende a calcificarse. Estos niños pueden recurrir en problemas de adaptación, de aprendizaje o de maduración. Ya que los palatinos son apareados con el vómer y si existe resistencia en los palatinos por osificación el esfenoides se verá seriamente afectado. Trabajar con los niños es de lo mejor para ellos y su futuro.

En el nacimiento el bebe debe de pasar por la experiencia de la superposición de fontanelas y un enorme acercamiento de los palatinos. Total que todo se comprime para volver a abrirse. Si el bebe nace por cesárea no puede vivir esta experiencia y tenderá todo a osificarse mucho antes. Las suturas craneales se sueldan mucho antes y el cráneo se endurece con mucha anticipación. Nuestro trabajo está en liberar las tensiones de las membranas.

TECNICAS PARA LA LIBERACION DE LOS HUESOS NASALES

Repetiremos las técnicas cráneo-sacrales en la sutura nasión o en la sutura internasal.
Gentilmente forzaremos una parada del movimiento respiratorio primario en la fase de extensión esfeno-basilar. Desenroscamos el nudo facial y después le permitimos que vuelva su movimiento respiratorio mejorado. Podemos hacerlo tanto en la parte de arriba en el nasión como en la sutura internasal.
Otra técnica que podemos hacer es la de tracción de la sutura del nasión y mantenemos mientras se hace un desenroscamiento o unwinding en todas las direcciones, sosteniéndolo allí arriba. Este trabajo es para que la fascia retronasal empiece a estirarse y tengamos más amplitud en los cornetes nasales y tengamos más espacio de entrada de aire en los cornetes nasales.
Tenemos dos técnicas: una para disociar la glabela frontal de los huesos nasales y la segunda técnica es para disociar los huesos nasales del cartílago nasal. Los dedos hacen lo mismo lo que cambia es la altura de apoyo. Primero sentir como respira la glabela pronto nasal y la segunda es entre el hueso nasal y los cartílagos. Todo respira.
Los huesos nasales tienen un movimiento de rotación parecido al vómer, o sea tiene un eje de rotación horizontal que lo atraviesa. Notaremos como en la fase de extensión ascienden y bajan y en la fase flexión o de llenado los huesos nasales se elevan y después descienden. Para liberar los huesos nasales del frontal mi pulgar se apoyara sobre la glabela del hueso frontal mientras que la otra en forma de pinza, pinzaré los dos huesos nasales.
Podemos observar nuestra capacidad respiratoria pulmonar antes del trabajo y después de realizar estas técnicas, tendremos mejor percepción del aire que respiramos y mayor capacidad.
En cualquier sutura o hueso podremos sentir el movimiento respiratorio primario y si no lo tiene con nuestras manos realizaremos un desenroscamiento del tejido fascial. El ojo de nuestra mente viajara por el interior del tejido, penetrando en la tensión y pidiéndole que se relaje y se desenrosque. Mientras tanto nuestras manos estarán girando y moviéndose en todas las direcciones que se requiera. Después vendrá o forzaremos una parada neurológica durante unos segundos hasta que retorne el movimiento respiratorio de la zona.

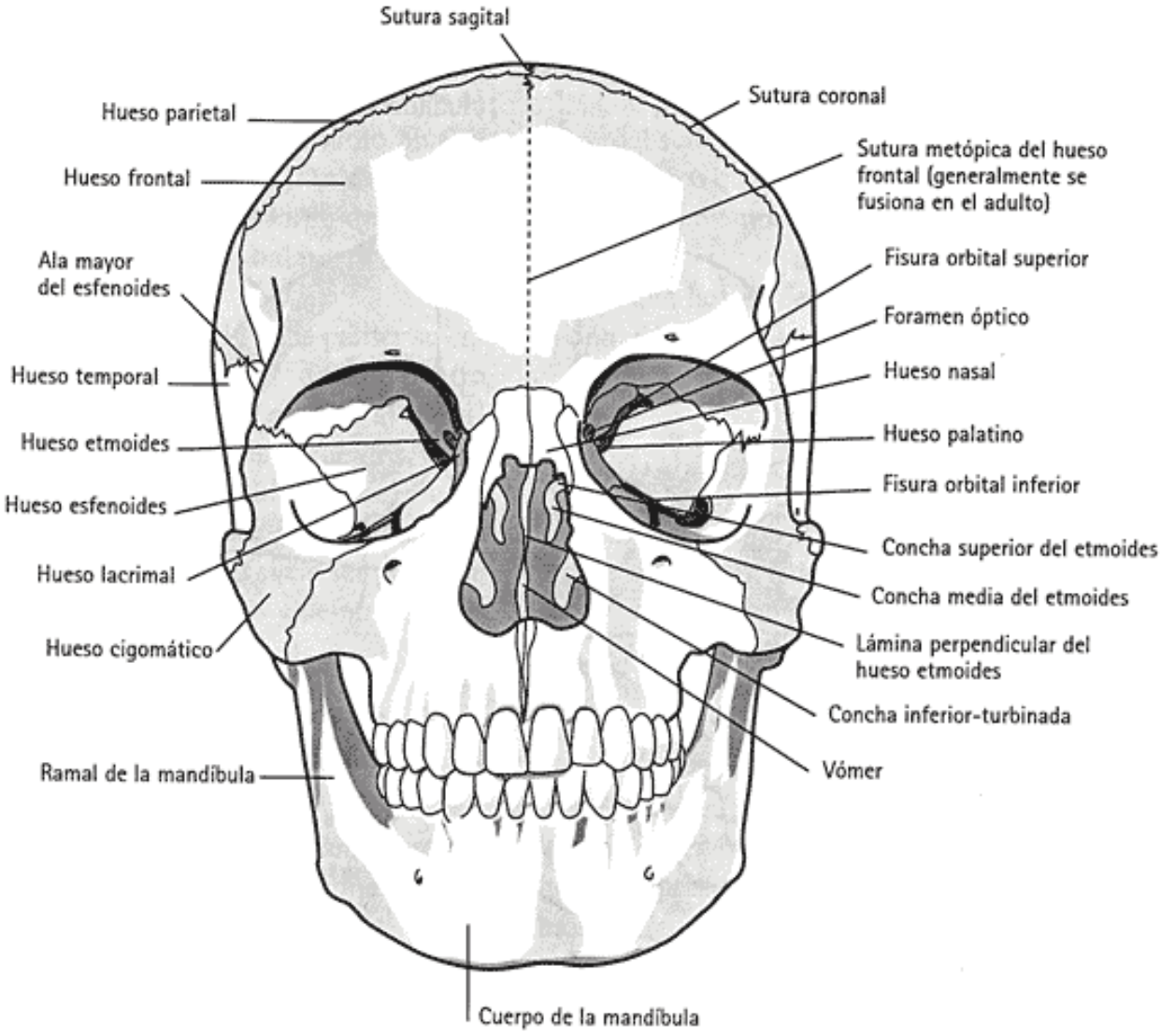

TÉCNICA PARA AJUSTAR Y EQUILIBRAR EL FRONTAL

Si percibo que el hueso frontal tiene un eje de rotación, entonces habrá una fijación en donde el movimiento es menor. Notaremos entonces que un lado del frontal se eleva mucho más que el otro lado. Nuestras manos irán hacia la parte que no se mueve, hacia donde parece que hay un nudo aquí la mantendremos hasta que podamos reblandecer ese nudo. Mi intención será la de liberar, por lo tanto mis censores notarán esta reacción y mis dedos tocarán y absorberán las tensiones en la sutura bloqueada.

Dicho de otra manera y usando la técnica cráneo-sacral haremos lo siguiente:

Escuchar el impulso rítmico craneal y sentirlo durante varios ciclos. Sentir la tensión reciproca de la membrana dura madre en todo el cráneo.

Localizar el tipo de lesión craneal, comprender la tensión reciproca existente y prepararse mentalmente para hacer el tratamiento.

Empuja la energía hacia la lesión o lado patológico para aumentar aun más la lesión, efecto que ayudará a que de inmediato se coloque el hueso en su posición. Ahora también

podemos parar el lado de más movimiento para ayudar al lado de menos movimiento y hacer que pulse, que respire.
Comprobar de nuevo el movimiento respiratorio primario del frontal. Y observar su mejoría.
Ahora muy posiblemente encontraremos asimetría en el movimiento respiratorio primario de ambos lados del frontal.
Hacer una parada en el vaciado y mantener ahí el desenroscamiento.
Guiar las manos para desatar el nudo fascial y permitir que los tejidos internos borboteen o pulsen. Mantener ahí hasta que se termine el nuevo ajuste fibridal.
Ahora vendrá un silencio para que a su debido tiempo se restablezca en impulso rítmico craneal con mayor amplitud y mejor simetría.

EL HUESO FRONTAL

En la mayoría de los casos patológicos siempre hay un lado del frontal que no se mueve, luego conseguiremos que se muevan pero estarán asimétricos y al tercer tratamiento de la técnica conseguiremos que se abran de forma simétrica y armoniosa.

Para mejorar y potenciar la técnica haremos lo mismo que siempre, viajaremos hacia dentro de los tejidos y visualizaremos las suturas craneales para favorecer con nuestra intención el que se abran las suturas que necesitemos en cada momento. Se trata de ver con el ojo de la mente como las suturas y las membranas hacen el ajuste como nosotros deseamos, por supuesto para la mejoría del paciente. Por eso un correcto diagnostico es de vital importancia.

Es importante la liberación de las fijaciones suturales de todo el cráneo, por tanto si notamos alguna región craneal mucho más bloqueada vamos a usar la liberación funcional que la osteopatía nos ha heredado. Podremos hacer una ligera tracción mecánica sostenida y ayudar a que todas las suturas craneales se encuentren libres de cargas y dejar que el LCR y la tensión de las membranas internas trabajen sobre la presión hidrodinámica del cerebro y sobre las suturas.

Tras la liberación de este hueso frontal la hoz del cerebelo se verá más relajado y a su vez la gran vena que circula por su parte inferior podrá transportar mucha más cantidad de sangre y todas las áreas circundantes se beneficiarán.

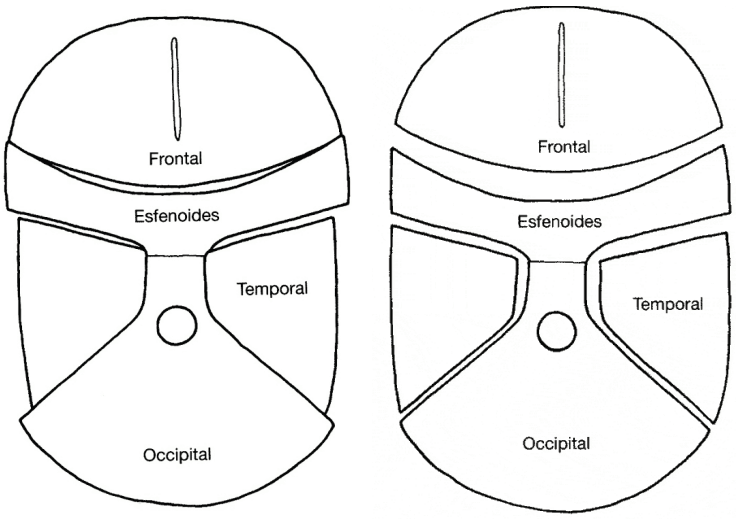

Yo personalmente uso el impulso rítmico craneal, o movimiento respiratorio primario para seguir esa fluctuación energética por el aura de la persona y, asi percibo cinestésicamente los nudos de energía o quistes energéticos. Una vez localizado ese torbellino de energía retorcida y, que puede adoptar diferentes formas y tamaños, se procede a su disolución y limpieza. Después de tiene que recargar la zona del aura afectada y,

volver a realizar esta sanación en los próximos dias, para asegurar que esa zona del aura quede reflejando correctamente las mareas internas del ser humano.

Si fortalecemos el campo de energía humano, la salud integral e innata del ser humano se realiza de forma automática.

Estoy totalmente convencido que con estas cuatro técnicas a aplicar se obtienen resultados verdaderamente asombrosos y, que con cualquier otra terapia manual directamente en el cuerpo, parece una labor ardua, sino imposible.

VAMOS A AJUSTAR Y EQUILIBRAR EL HUESO TEMPORAL

El diseño de los temporales y de las suturas biseladas como las agallas de un pez, le proporciono a William G. Sutherland la idea original del concepto del movimiento óseo craneal.

Entre las membranas, tanto la vertical como la horizontal y el líquido cefalorraquídeo el cerebro está en constante estado de flotación. Esto sirve para que cualquier impacto traumático pueda absorber el impacto sin dañarse el mismo cerebro, debido al estar acolchado en un medio acuático.

Todo lo que hagamos en los temporales y en el ATM va a repercutir en la membrana horizontal, en el tentórium, sobre la tienda del cerebro, donde el cerebro se asienta.

Entramos en la membrana horizontal a través del temporal.

Los temporales tienen un movimiento complejo. Tiene un movimiento de rotación antero-posterior y después un movimiento de separación, todo muy unido. Parece que los temporales se abren primero en su parte inferior, en los mastoides y luego en su parte superior. Es como un bamboleo que hará que se vaya cerrando en su parte inferior a la vez que se abre en su parte superior. Es como la abertura de las escamas de los peces pero con rotación, rotación anterior y posterior. Todo acompañado de su movimiento de expansión y contracción.

Colocamos al paciente en decúbito supino y nosotros detrás de su cabeza.

Para escuchar el movimiento respiratorio de los temporales colocaremos el dedo medio en el oído, el índice en la temporo-mandibular y el anular en la mastoides. La parte tenar de mis manos hace contacto con la cabeza por detrás de las orejas.

Aquí mantendremos una calma y un silencio interior para sentir y percibir durante varios ciclos el movimiento respiratorio primario de los temporales.

La escucha del movimiento respiratorio primario en cualquier parte del cuerpo, podemos usar la forma o técnica que mejor nos convenza. Ya que es algo que muy sutil y particular de cada uno. Yo utilizo mi habilidad cinestésica para percibir el movimiento respiratorio primario como una pulsación energética que dirige mis manos, sin contacto con el cuerpo marcándome en movimiento existente en dicha zona.

Para ayudar en el movimiento respiratorio de este hueso tenemos tres técnicas: una técnica de balanceo, una de mecanismo de rotación antero-posterior y la última de descompresión del temporal o tirón de orejas.

Técnica del balanceo.
Aquí es cuando los temporales se empiezan a ajustar.
Lo hacemos a través de las apófisis mastoides.
Primero la escucha.
Segundo seguir el movimiento. Las apófisis mastoides se van a mover en una especie de ocho. Observaremos cual de ellas tiene más movimiento, para irnos a la de menos movimiento para devolverle el movimiento del bamboleo. Para ello freno el bamboleo a la que tiene más movimiento, lo freno con la intención en un lado y acelero el otro. Luego suelto de los dos y se recuperara el sólo.
Una vez tengo el movimiento de los dos por igual los freno a los dos por igual en el momento del vaciado y obtendremos la parada o Still Point. Luego vendrá un borboteo o desenroscamiento que acompañaremos dure el tiempo que dure. Después tendremos la parada neurológica, momento que el organismo usa para reorganizar su pulso. Y ya al final reaparecerá de nuevo el ritmo de flexo-extensión, con mucha mejor calidad y ritmo.
Al abrirse la mastoides el cuarto ventrículo del cráneo se llena de líquido cefalorraquídeo.
Tercero rotación de los temporales.
El temporal hace apertura lateral y movimiento antero-posterior de flexión y extensión. Flexión, apertura de mastoides, cierre y extensión.
Para que los mastoides se puedan abrir tiene que haber un eje de rotación. Se trabaja con el dedo medio que actúa de eje de pivote de rotación dentro del oído. El índice va a la parte superior del temporal y el anular a la altura del mastoides.
Primero notamos el movimiento, luego exageramos la lesión, primero para un lado, luego para el otro, en sentido de la lesión. Luego del borboteo se frena y vuelve a funcionar en flexo-extensión. Como en casi toda la terapia es un trabajo con la intención, con nuestra energía, voluntad y amor.
Tercero el tirón de orejas.
Es la tercera técnica para ajustar los temporales.
Cogemos las orejas en horizontal muy suave y estiramos. Sentiremos que las agallas, las suturas, cederán. O muy posible es que una ceda y la otra se quede fija. Pediremos con la intención a la que se queda fija que se libere. Haremos una tracción horizontal y ligeramente oblicua hacia abajo, hacia los hombros. Aquí estiramos la tienda del cerebro.
Nuestra conciencia viajará por el interior de las suturas del temporal desenroscando el posible nudo fascial y visualizando su correcta apertura. Este tirón de orejas es para abrir la escama anterior.
Alrededor del oído externo existen muchas líneas de acupuntura o meridianos de energía. El oído es uno de los sentidos más importantes, pues en su interior está el sistema del equilibrio.
Nosotros, podemos usar alguna otra técnica osteopática o energética para poder liberar cualquier sutura, ligamento, articulación o músculo. Nuestra práctica y corroboración de las diferentes técnicas que podamos usar, nos dirán lo efectivas y saludables que pueden ser.
El camino a la investigación esta abierto y la experiencia adquirida hasta hoy en día, así como las investigaciones científicas realizadas son escasas.

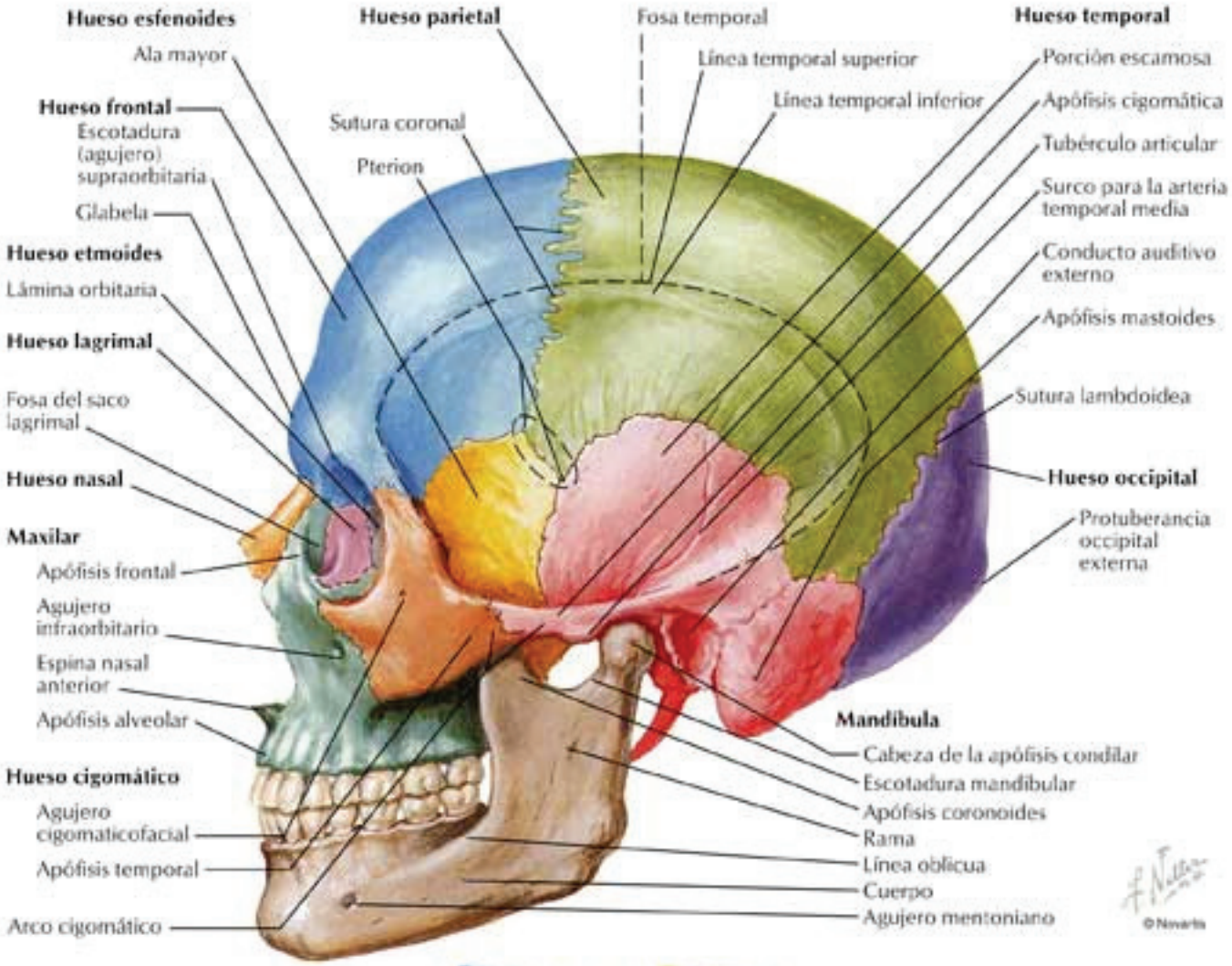

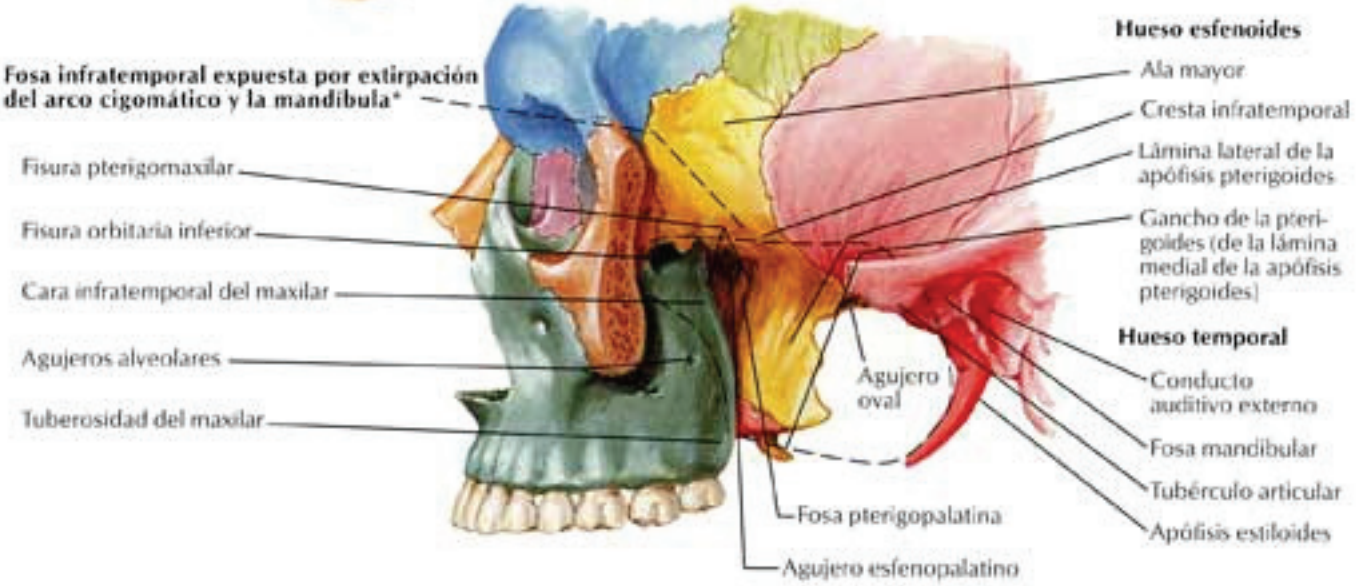

*Superficialmente, la apófisis mastoides forma el límite posterior

AJUSTAR EL HUESO LAGRIMAL

Para percibir y mejorar todo su movimiento respiratorio utilizaremos la misma técnica que en los demás casos.

Colocamos el pulgar en una mitad del hueso nasal y el índice en el hueso unguis, con un apoyo muy suave. Trataremos de percibir su movimiento de expansión o apertura en la flexión y en la extensión un cierre o contracción. Es el mismo movimiento que el hueso zigomático. Buscaremos el movimiento de la restricción, en el caso de que este cerrado procuráremos cerrarlo un poco más y desenroscar el nudo fascial, poner toda nuestra concentración en esa zona y esperar a que el sólo vuelva con su movimiento de apertura y cierre.

Este hueso es el que forma el conducto lagrimal y tenemos que liberar sus tensiones.

También podemos liberar los dos lagrimales o unguis a la vez. Sentiremos su movimiento y si uno respira y el otro no podemos bloquear el que tiene el movimiento fisiológico correcto y llevar esa fuerza o atención hacia el unguis patológico, hasta que este se libere. Acompañar varios movimientos respiratorios y soltar para sentir el IRC en ambos unguis.

Las patologías del hueso unguis son patologías de deshidratación nasal, resecación de los conductos lagrimales, infecciones oculares, deshidratación del glóbulo ocular, conjuntivitis crónicas, etc. con una técnica tan simple podemos hacer una gran ayuda para toda esta zona.

Entonces tenemos que trabajar los huesos zigomáticos, nasales y el unguis.

Así ya tenemos todo el rostro casi hecho.

Después de trabajar todo el paladar duro tendremos que volver a trabajar la articulación temporo-mandibular, el temporal y el esfenoides, para encajar todo a la perfección.

Notaremos como después de trabajar el paladar duro el ATM tendrá mucho más amplitud movimiento, pues hemos trabajado toda la encrucijada temporo-mandibular, a través del vómer, de los palatinos y a través del temporal.

Tenemos que trabajar el paladar duro: maxilar superior, vómer, palatinos, esfenoides, temporales y ATM. Usaremos las tres técnicas de los temporales, el bamboleo, rotación y tirón de orejas.

Es importante conectar el paladar duro con el esfenoides y con los temporales y el ATM, para conectarlo todo.

VOLVER HA HACER EL CV4

Después de hacer los huesos craneales y la mandíbula deberemos de volver a hacer un CV4, o sea volver a hacer una parada y ajuste del occipital.

Paramos el ritmo del occipital en el momento del vaciado, e impedimos el llenado y entonces va ha venir un borboteo mayor todavía que los anteriores. Vendrá una parada y volverá el nuevo ritmo con más amplitud y simetría.

El realizar el CV4 al final de la sesión es como hacer una copia de seguridad a un ordenador. Le pedimos al cuerpo que no se olvide del trabajo que hemos hecho. Realizamos de nuevo esta técnica para después de haber realizado los diferentes ajustes de las membranas craneales, o sea después de haber relajado las tensiones craneales o del ATM, al final de la sesión tendremos una nueva estabilidad craneal y por tanto tendremos que volver a la sincondrosis esfeno-basilar para volver ha realizar un nuevo ajuste basado en el nuevo acople general de toda la cabeza. Por tanto realizaremos un CV4, aunque ten-

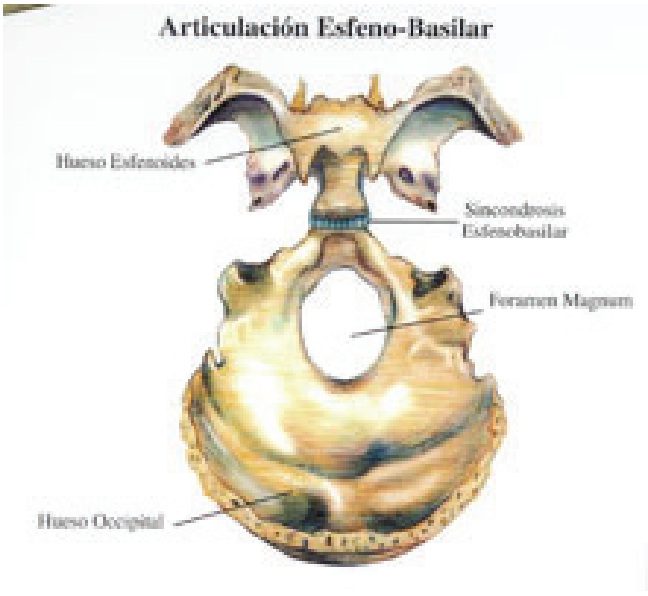

ga un buen ritmo en el CV4 deberemos hacer una parada para que entre en memoria un nuevo programa.
Seguramente ahora notemos un buen ritmo en el occipital y en el mastoides inclusive.

Yo personalmente uso el impulso rítmico craneal, o movimiento respiratorio primario para seguir esa fluctuación energética por el aura de la persona y, asi percibo cinestésicamente los nudos de energía o quistes energéticos. Una vez localizado ese torbellino de energía retorcida y, que puede adoptar diferentes formas y tamaños, se procede a su disolución y limpieza. Después de tiene que recargar la zona del aura afectada y, volver a realizar esta sanación en los próximos dias, para asegurar que esa zona del aura quede reflejando correctamente las mareas internas del ser humano.

Si fortalecemos el campo de energía humano, la salud integral e innata del ser humano se realiza de forma automática.

Estoy totalmente convencido que con estas cuatro técnicas a aplicar se obtienen resultados verdaderamente asombrosos y, que con cualquier otra terapia manual directamente en el cuerpo, parece una labor ardua, sino imposible.

Asi que yo, Juan Carlos , diría que, la medicina del mañana se fundamentará en sanar y limpiar el campo de energía humana y dejar que el cuerpo-alma-espíritu realice los ajustes necesarios en el cuerpo físico.