CARTOGRAFIA IRIDIAL

Como inicio hay que definir que la cartografía iridial es un mapa que se representa en el Iris, que muestra la localización de las diferentes secciones del cuerpo o un órgano interno y de los sistemas ubicados, que componen nuestro organismo. Lo cual pueden evidenciar una enfermedad latente o de una de que nos tenemos que cuidar. Se pueden observar signos, colores o marcas que pueden ser manchas de colores claros y oscuros en forma y de diferentes tamaños, líneas superficiales y profundas en diferentes formas y tamaños.

Y para ello tenemos que contar con una lupa y buena iluminación. Esta lupa lo ideal para la exploración del iris no ha de tener mucho aumento (entre dos y cuatro aumentos), ya que las de grandes aumentos tienden a deformar la imagen.

Como aporte para observar una cartografía iridial hay tomar de referencia las siguientes localizaciones:

- En la parte superior del mapa se refleja todo lo relacionado con el cerebro y las capacidades mentales
- Sobre la izquierda los pulmones, bronquios y sistema respiratorio.
- Abajo estarían las extremidades y lo referente al sistema circulatorio
- Ya la derecha se encuentran el hígado, la tiroides y los músculos dorsales.
- También se muestran detalladamente por colores los sistemas anatómicos de nuestro cuerpo en esta cartografía iridial. (**Ver cuadro detallado).**
- Y el iris derecho refleja la herencia paternal y el iris izquierdo aporta la herencia maternal.

Al observar el Iris, siempre debemos considerar los principios de construcción humana en lo primordial de la simetría parcial; el derecho y el izquierdo de cada Iris a analizar, ya que uno del otro siempre son diferentes.

Por tal razón vamos a focalizar detalladamente todos los sectores que forman parte del Iris.

- El iris se distribuye según su topografía en dos porciones separadas que son el área pupilar (Reborde pupilar, zona del estómago, zona intestinal, corona del iris), función nerviosa, (relación personal con el ambiente) y área ciliar (zona humoral-endocrina, zona parenquimatosa, zona linfática, zona de la piel); separada por una estructura sobresaliente circular llamada CNA (corona nerviosa autónoma).
- A partir de la pupila se pueden determinar en el iris siete zonas en anillos concéntricos, numeradas desde el centro pupilar hacia afuera, que ayudan a determinar la localización de la lesión, las que se mencionan a continuación:

1. Área estomacal: descomposición primaria de alimentos.
2. Zona intestinal: digestión y asimilación de los alimentos.
3. Glándulas suprarrenales, área cardiaca, riñones y pituitaria (Profunda)
4. Conductos bronquiales, glándulas pineal y pituitaria (Media)
5. Cerebro y órganos reproductores (Superficial)
6. Bazo, tiroides e hígado, glándulas pequeñas (Zona circulatoria –Linfática)
7. Área de la piel, sistema linfático y circulatorio, glándulas sudoríparas, músculos y nervios motores y sensitivos.

- Entre los anillos 2 y 3 en forma de escotadura o banda del sistema nervioso autónomo, la que con frecuencia se presenta en forma irregular. Este rasgo separa los órganos de asimilación y digestión.
- Además están las zonas radiales, que son doce; estas se dividen en grados, minutos y segundos. Representadas por las 12 horas del sistema horario tradicional.

1. Cerebro Anterior (Motor)
2. Cara
3. Garganta
4. Espalda Alta
5. Espalda Baja
6. Zona pélvica

7. Abdomen Bajo
8. Abdomen Alto
9. Tórax
10. Pulmones
11. Cuello
12. Cerebro Posterior (Sensitivo)

Por separado según el iris:

Iris Derecho	**Iris Izquierdo**
1. Cerebro motriz y psicológico	1. Cerebro sensorial y fisiológico
2. Cara	2. Cuello
3. Garganta	3. Pulmones
4. Espalda Alta	4. Tórax
5. Espalda Baja	5. Abdomen superior
6. Pelvis	6. Abdomen inferior
7. Abdomen Inferior	7 Pelvis
8. Abdomen superior	8. Espalda Baja
9. Tórax	9. Espalda alta
10. Pulmones	10. Garganta
11. Cuello	11. Cara
12. Cerebro sensorial y fisiológico	12. Cerebro motriz y psicológico

Con respecto al Plano iris/órgano está distribución horaria de cada iris (la misma en ambos). Los cuadrantes **A y B** corresponden a las áreas anteriores orgánicas (rostro, pecho, vientre, rodillas); los **C y D** corresponden a las posteriores del cuerpo (nuca, columna vertebral).

Sin embargo la relación **antero-posterior** se invierte a nivel superior entre **10 y 02** hora, **Frontal o Coronal**

10 horas Plano anterior (temporal o lateral) hasta las **02 horas Plano posterior** (nasal o interna).

Cuando se pretende examinar el iris se encuentran diferentes signos, lesiones, manchas, color, contextura, anillos, constitución, iris según edad, estados de la zona pupilar (tamaño, estructura y coloración), color del reborde pupilar, zona de la CNA (circularidad, relieve, coloración, distonías,) zona ciliar (presencia de pigmentación en algunas zonas que comprometen órganos que están en las zonas circulares 5 y la 7.

<u>Dibujos y fotos específicos que pueden aparecer en el iris (ver detalle en cuadro)</u>

- **Contracción o dilatación de la CNA**
- **Signos iriológicos específicos**: como signos de lesión (hundimientos o cráteres)
- **Signos circulares**: **rosario linfático,** pequeñas manchas en forma de nubes de algodón, como eslabones de una cadena, localizadas en la zona circular seis(vascular-linfática)
- **Signos radiales:** se distribuyen desde el centro a la periferia siguiendo la dirección de las fibras del iris. Rayos solares menores y mayores.
- ✓ **Rayos solares menores**, se originan desde la CNA hasta la periferia y llevan menor cantidad de tóxicos.
- ✓ **Los Rayos mayores** se inician desde la zona pupilar hacia la periferia y llevan mayor cantidad de toxinas.

- **Signos iriológicos generales**, estado general de salud, conformación estructural del individuo, con sus debilidades y fortalezas. Y el nivel de contaminación interno y externo del paciente.
- **Lesiones cerradas: laguna** en forma de lágrima, lesión de tipo heredada o innata
- **Laguna encapsulada**, lesión de lenta evolución en su progresión, posible recuperación en la zona donde ésta se ubica, Se localiza en zona ciliar, áreas circulares 3 y 4.
- **Lesiones abiertas**, lesión en forma de u o v abierta hacia la periferia, debilidad estructural adquirida, desequilibrio orgánico. Las lesiones cerradas o abiertas pueden estar reflejando diferentes estados de actividad de los tejidos orgánicos y se reconoce como estados inflamatorios de los tejidos; (hiper o hipoactividad)
- **Color base del iris** (marrón o café, verde y azul), que pueden ser alterados según toxicidad o psora)
- **Toxicidad** es un oscurecimiento con carga de toxinas presentes en los tejidos y generalmente se adquiere, que avanza desde la zona pupilar hasta la periferia
- **Psoras,** manchas o lunares de diferente tamaño, color y forma; es de carácter heredado y es el depósito de sustancias tóxicas ubicadas en los tejidos.
- **Densidad (**calidad de la estructura orgánica del individuo), se define según el grado de uniformidad, finura y agrupación de las fibras radiales del iris; se clasifican del 1 al 6 en escala decreciente (de la mejor a la peor).
- ✓ **1 (Seda muselina y Yute)**, compacta con fibras rectas y regulares,
- ✓ **2 (Madera dura)**, intermedia a suave,
- ✓ **3 (Muselina)** Progresivamente con separación,
- ✓ **4 (Madera intermedia)** Engrosamiento de fibras,
- ✓ **5 (Tejido de yute)** Pérdida de la rectitud radial,
- ✓ **6 (Tejido madera suave)** absolutamente alterada las fibras.
- **Anillos de absorción**: de color café opaco a rojizo, se ubica en el margen del borde pupilar. La presencia de éste significa malnutrición por poca absorción de los alimentos en el tubo digestivo.
- **Anillos nerviosos**, forman arcos circulares o porciones de arcos que se producen en todo el iris. Oscuros estados de tensión nerviosa crónicos y claros estados agudos.
- **Anillo de sodio o colesterol**, localizado en la zona circular seis; anillo sólido, blanco y opaco, es acumulación de sales inorgánicas y/o grasas de origen animal.
- **Anillo escamoso**, oscurecimiento parcial o total, ubicado en la zona circular siete. Refleja una disminución en la vascularización funcional de la piel, escasa actividad depurativa.
- **Constitución del Iris:** Están clasificados en tipos y subtipos.
- **Tipo Linfática**, Iris azules, Presenta predisposición a problemas o enfermedades relacionadas en la zona linfática y zona digestiva.
- ✓ **Subtipo Linfático puro:** Iris azul, CNA claro, fibras serpeantes en la zona ciliar.
- ✓ **Subtipo Neurogénico:** fibras radiales más blanquecinas de trayecto sinuoso y serpeantes, es frecuente encontrar anillos de estrés, observación de penachos de fibras claras.
- ✓ **Subtipo Hidrogenoide:** similar a la linfática, se agregan rosario linfático, se ubican en la zona circular seis.,
- ✓ **Subtipo Orina Acida:** es similar a la hidrogenia, pero sin copos, bien delimitados, nubes difusas, como bruma circular ubicadas alrededor de la zona linfática, incluso invadiendo la cutánea emitiendo manchas hacia la CNA.,
- ✓ **Subtipo Tejido Conjuntivo Débil:** presenta gran cantidad de lagunas, su densidad fibrilar es pobre, la CNA difícil de valorar y pérdida de tono del tejido vascular, prolapsos o caídas de órganos internos y por último bajo tono muscular.

- T**ipo Hematógena**, iris marrones (colores que van desde el avellana claro al muy oscuro), problemas o enfermedades relacionadas con la sangre y zona glandular y la constitución.
- ✓ **Subtipo Hematógeno Puro:** constitución básica, sin modificaciones, con presencia de dilataciones, debilidades, lesiones y alteraciones alrededor de la CNA y el Sistema y Zona Glandular.
- ✓ **Subtipo Tetania Larvada:** presencia de anillos nerviosos y rayos solares menores y mayores. Los anillos nerviosos, deformando el estroma a nivel ciliar (sistema nervioso, indicando hiperexitación del Sistema Neurovegetativo); reactividad y alteraciones en el sistema nervioso.

- ✓ **Subtipo Debilidad del Tejido conjuntivo:** cumple las mismas del Linfático.; el iris que lo conforma es de constitución laxa, cumple la función de sostener. Aquí se presenta el **Iris Margarita**, parecido a los pétalos de una margarita, constantemente se ubican zona circular 3 y 4.

- ❖ **Tipo Mixta**, iris de color azul oscuro, marrón claro o una mezcla de ambos; presenta enfermedades o problemas de la linfa y sangre, además es la de mayor debilidad orgánica.
- ✓ **Subtipo Mixto Puro o Biliar:** constitución básica con pigmentación hematógena (superficial-débil) y tipología fibrilar (base azulada profunda).
- ✓ **Subtipo Ferrocromátosis: se** observan pigmentos amarillentos o parduzcos en la zona CNA (signos de acidosis) y pigmentos de depósitos de hierro, causando alteraciones hepáticas no dolorosas, gran cansancio y sensación de agotamiento físico, emocional y mental.
- ✓ **Subtipo Diátesis Lipémica:** Significa la tendencia a alterar el metabolismo de los lípidos, cuando aparece un anillo de colesterol; también se sospecha de una disminución de la función hepática.

- ❖ **Iris Senil:** Existe dificultad en abrir los ojos, ya que presenta unos párpados amplios y arrugados, el lagrimeo es frecuente y la capacidad de resistencia a la iluminación y presenta varios cambios el iris en su **tonalidad** (suele ser mate, y pierde el brillo), la **pigmentación** (falta de brillo, mayor pigmentación a causa de manchas pigmentarias toxínicas o toxémicas),el **tono** neurovegetativo suele ser débil, manifestado por una tendencia a la miosis (contracción pupilar) y debilidad de los reflejos pupilares. Falta de tono energético en personas ancianas. En el borde periférico puede notarse afectado por trastornos en la transparencia de la córnea.
- ❖ **Iris Infantil:** Siempre es dificultosa la observación, hasta los 5 años no adquiere su pigmentación definitiva, párpados grandes, midriasis (pupila dilatada parte de su desarrollo), zona de irritación linfática, densidad baja.
- ❖ **Arco Senil:** se aprecia transparencia de la cornea de una opacidad blanquecina. Hay de dos tipos arco senil en zona cerebral (anemia cerebral) o en las extremidades (manos frías o sudorosas) causada por la disminución del flujo sanguíneo.
- ❖ **Anillo de neurastenia:** se ubica en el reborde pupilar, de un color rojizo, indica tendencia depresiva y la CNA esta contraída, indica un estado de hipertonía. Cuando es de color negruzco indica un estado de hipotonía, lo contrario al anillo de neurastenia.
- ❖ **Anillo de azúcar:** se trata de un signo importante que afecta al reborde pupilar e indica un problema metabólico de la glucosa.
- ❖ **Anillo de estómago:** ubicado en zona pupilar, dependiendo de su coloración de claro a oscuro, puede pasar de agudo a crónico las lesiones en esa zona.
- ❖ **Anillo intestinal**: ubicado en la zona pupilar y depende de la morfología de la CNA (dilatación o estrechez intestinal)
- ❖ **Círculos arteriales del iris:** son anillos arteriales menores y mayores que se localizan en la circunferencia de la base del iris y en la circunferencia del borde pupilar.
- ❖ Y por último un cuadro más claro de las siete zonas circulares del Iris.

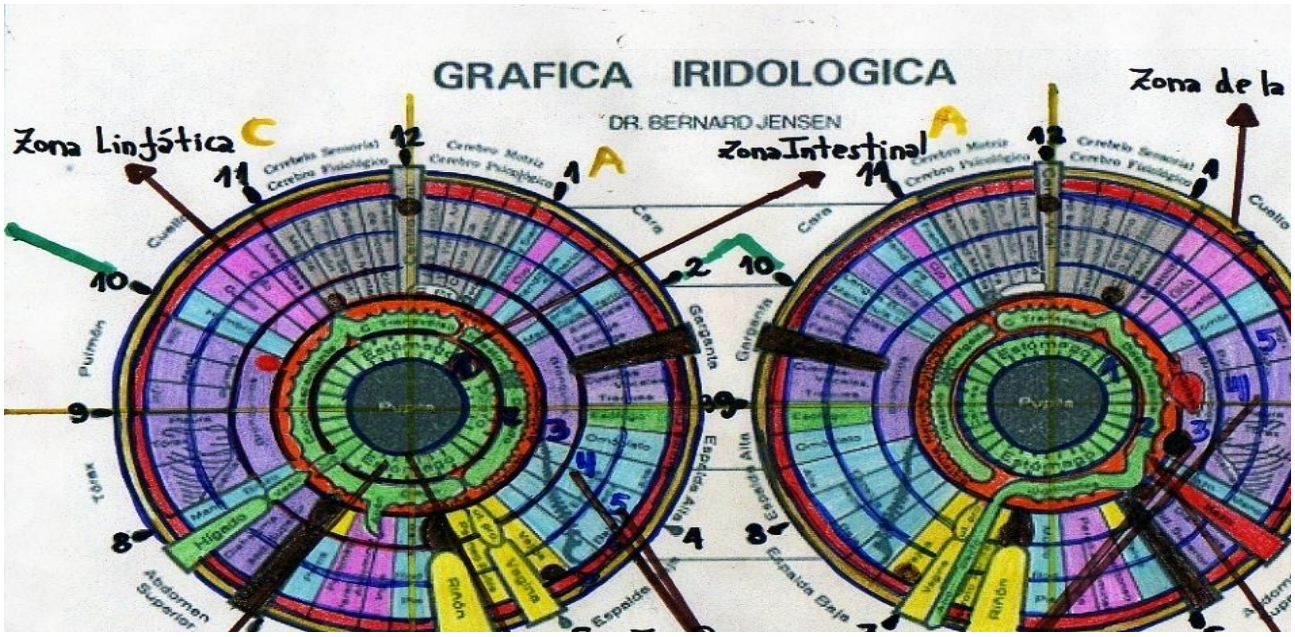

- Reborde Pupilar Corona Simpática
- Sistema Digestivo
- Sistema Respiratorio
- Cerebro
- Sistema Circulatorio y Linfático
- Sistema Genito-urinario
- Sistema Endocrino
- Sistema Óseo
- Sentidos y articulaciones
- Sistema Tegumentario

Cuadros de dibujos de los signos o señales y esquema de la zonas circulares que aparecen en el IRIS

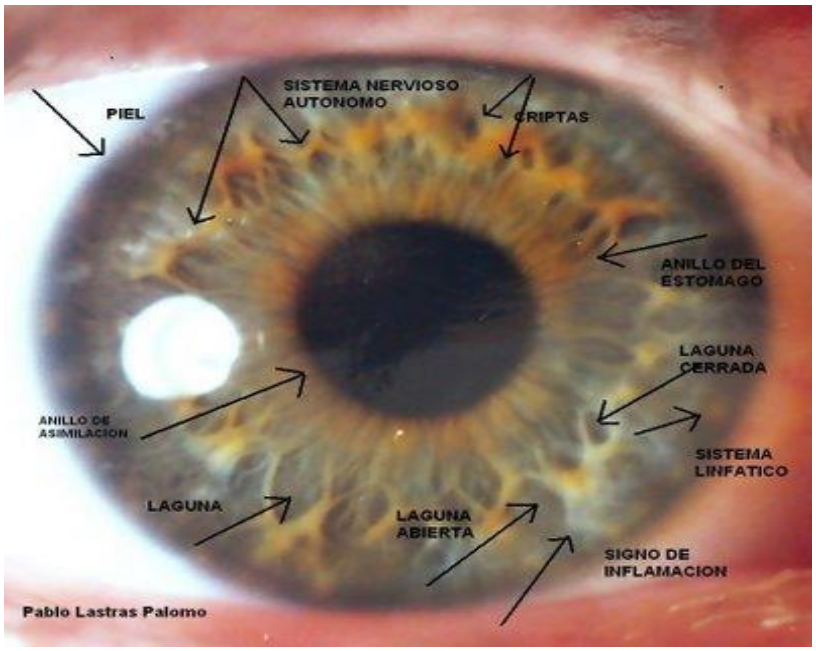

- **Sistema nervioso autónomo**
- **Criptas**
- **Anillo del estómago**
- **Laguna Cerrada**
- **Sistema Linfático**
- **Signo de inflamación**
- **Laguna Abierta**
- **Laguna cerrada**
- **Anillo de asimilación**
- **Piel (ubicada en la zona circular 7)**

Anillos Nerviosos

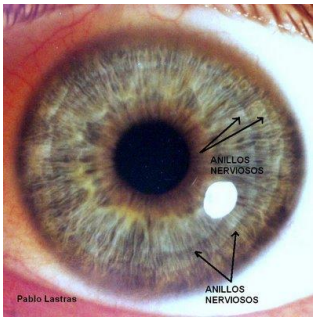



Banda nerviosa

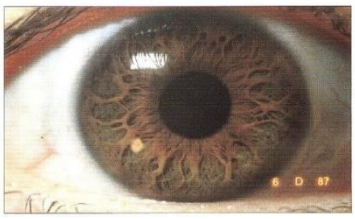

Constitución Linfática débil **Subtipo Neurogénico** **Subtipo tejido conjuntivo**

1. **Subtipo Tetania Larvada**
2. **Constitución Hematógeno**

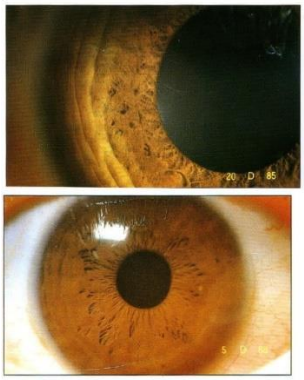

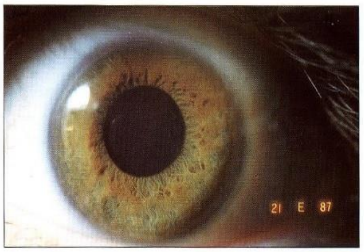

Constitución Mixta Pura

1.- Subtipo Mixto Puro o Biliar

2.- S ubtipo Ferrocromatosis

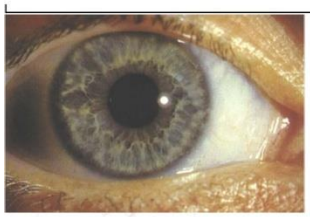

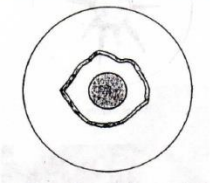

Corona Simpática



Manchas Psóricas

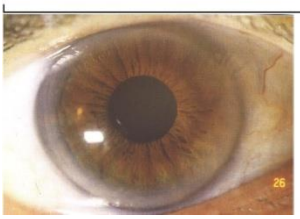

Anillo de Colesterol **o**



Anillo de sodio



Arco senil

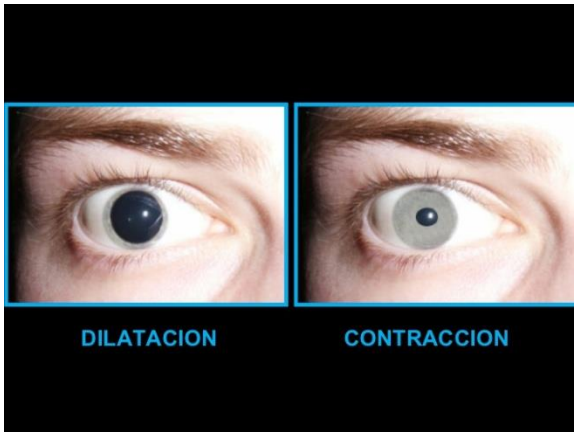

Midriasis (dilatación)- Miosis (contracción)

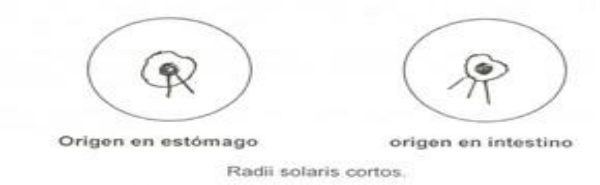

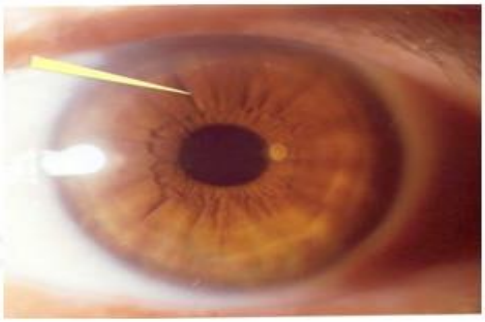



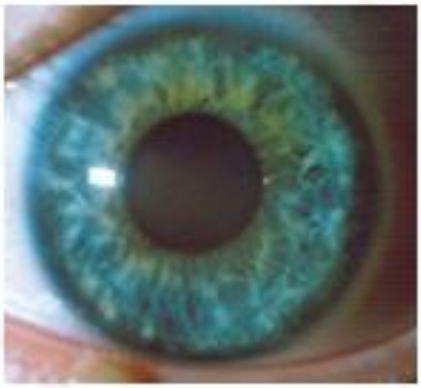

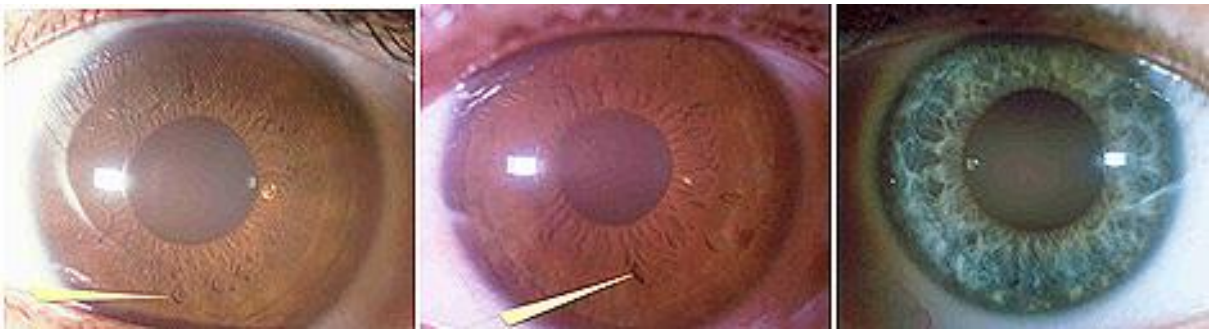

Diversos tipos de lagunas

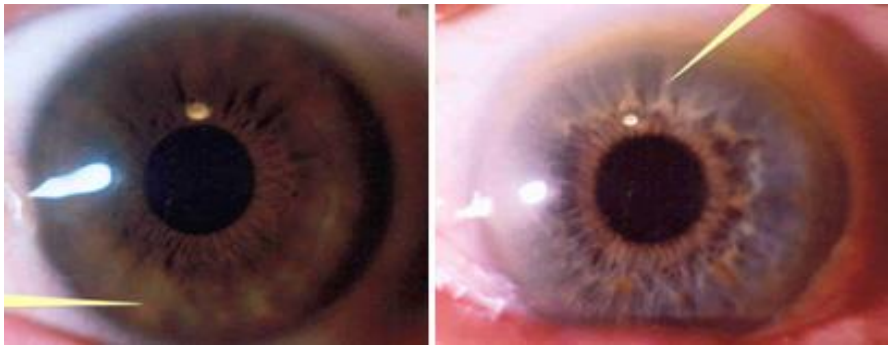

Muestran acidez -mucosidad excesiva, indicadas por las señales.

Rosario Linfático

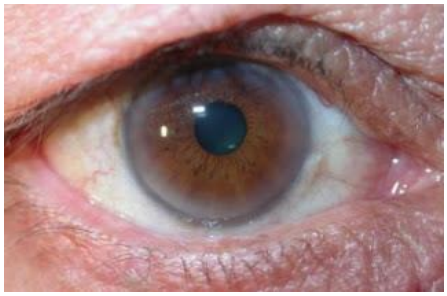

Iris Senil

Iris Infantil

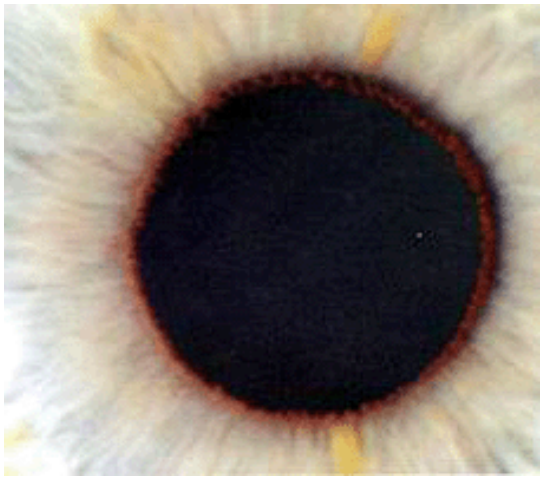

Anillo de Neurastenia (color rojizo)

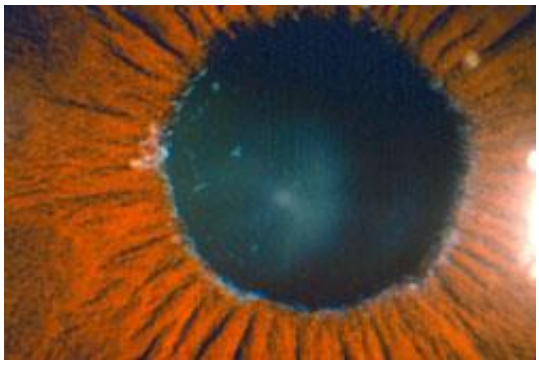

Anillo de azúcar (color negruzco)

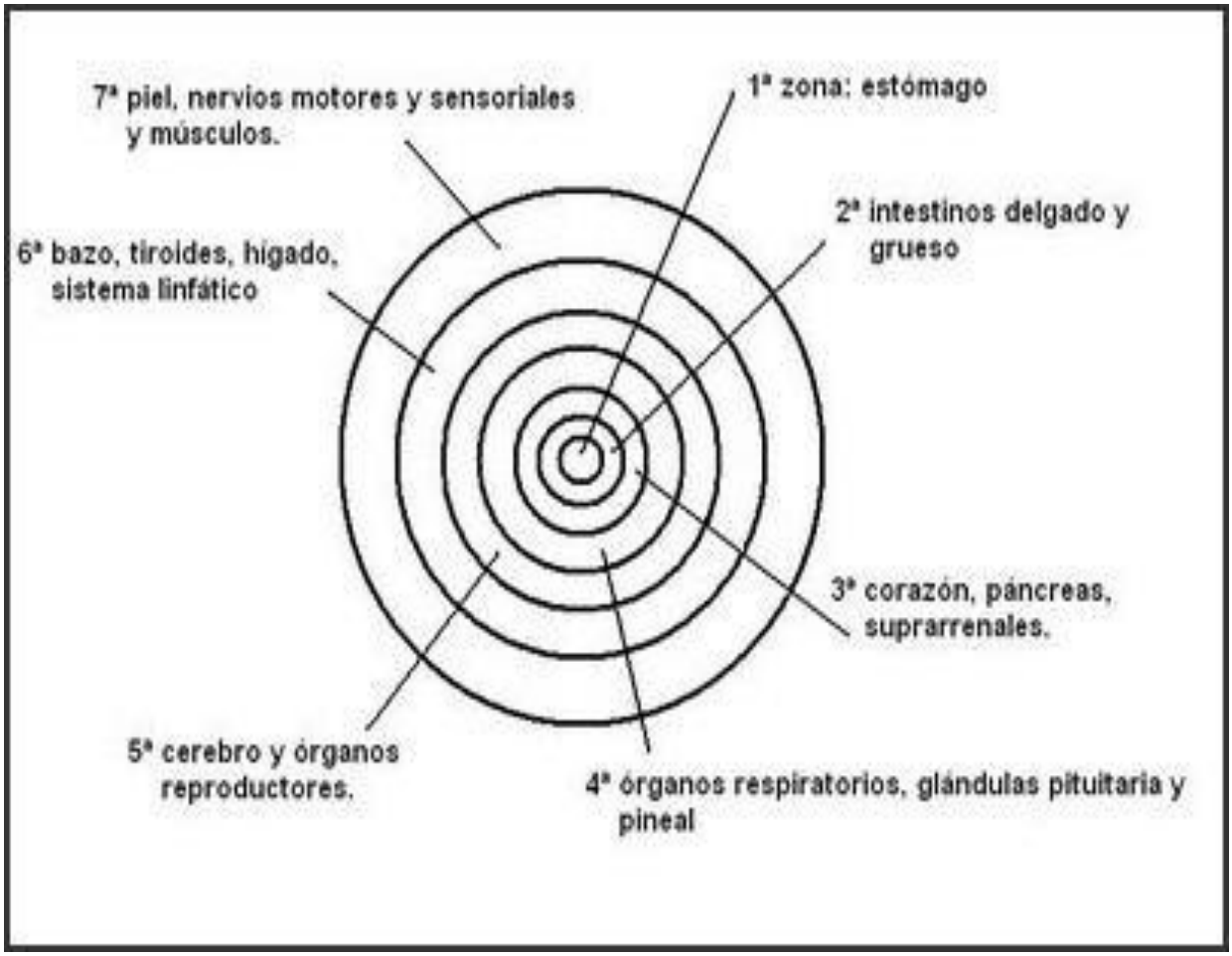

Esta tarea en lo personal, me significó unificar, complementar y recopilar todo lo aprendido. Elaborar un resumen de todo lo otorgado para que sea más fácil aplicar, en todo caso se que quedan más contenidos, iré agregando a medida que sean entregados.